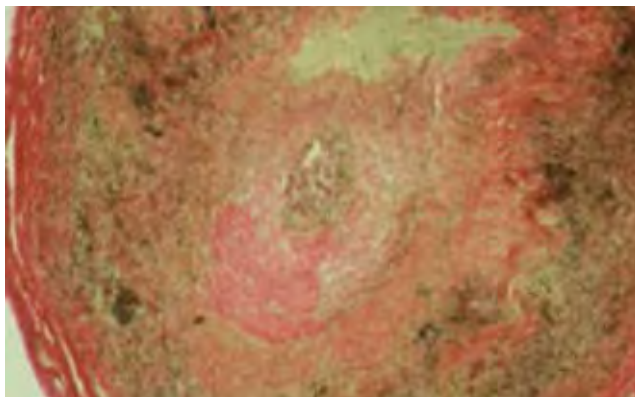


Arterite Temporal

Temporal arteritis

Cláudia Borges, Mufulama Cadete, João Santos, Sergey Belykh

Doente do sexo masculino, 81 anos, com antecedentes de hipertensão arterial, seguido em consulta de Neurologia por cefaleia frontal acompanhada de cervico-artralgia e dores a nível da cintura escapular e cintura pélvica com características inflamatórias de início insidioso, que há 4 meses não cedia aos analgésicos. Do estudo analítico salientava-se anemia normocrômica e normocítica e VS elevada. Serologias virais e estudo de auto-imunidade negativos.



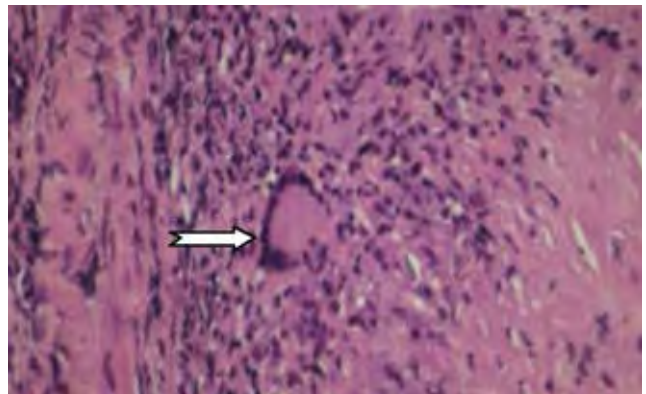
Coloração para Elastina: Disrupção das fibras de elastina

FIG. 1

Foi internado para realização de biopsia da artéria temporal por suspeita de arterite temporal.

Biopsia da artéria temporal: Presença de reacção inflamatória com células gigantes multinucleadas com disrupção da camada elástica e fibrose com hialinização (Fig. 1) e presença de célula gigante multinucleada (Fig. 2)”

Perante a clínica e as alterações analíticas e sustentados nos resultados histológicos da biopsia da artéria temporal, colocou-se o diagnóstico definitivo



Coloração com H&E: Célula gigante multinucleada (indicada pela seta)

FIG. 2

de arterite da artéria temporal.

O doente iniciou tratamento com prednisolona na dose de 1 mg/ Kg / dia, dose de desmame progressivo, omeprazol e AAS 100 mg/dia.

Reavaliado na consulta externa de medicina sem sintomatologia, há 1 ano sem corticoterapia, apenas medicado para a sua doença de base com anti-hipertensor e antiagregante plaquetar.

Discussão: A arterite temporal ou arterite de células gigantes (ACG) é uma inflamação das artérias de médio e grande calibre.¹ Os principais sintomas são cefaleias e fadiga, e muitas vezes apresenta-se associada a polimialgia reumática. A biopsia da artéria atingida confirma o diagnóstico.^{1,2} ■

Bibliografia

1. Harrison's, Medicina Interna, 16ª edição, 2005: 2107-2106.
2. Hunder GG, Bloch DA, Michel BA, Stevens MB, Arend WP, Calabrese LH, et al. The American College of Rheumatology 1990 criteria for the classification of giant cell arteritis. *Arthritis Rheum* 1990;33:1122-1128

Serviço de Medicina II do Hospital Santo André, EPE Leiria
Recebido para publicação a 03.05.10
Aceite para publicação a 04.05.13