

## Endocardite das válvulas das cavidades direitas: a importância da ecocardiografia na identificação da(s) estrutura(s) afectada(s)

### *Endocarditis in the right chambers valves: the importance of echocardiography identifying the structure(s) involved*

José Ricardo, Alda Garcia, Alfredo Leite, Isabel Serra, Luís Revés, Cristina Miranda, António Freitas, Paulo Telles Freitas

#### Resumo

A endocardite das válvulas das cavidades direitas do coração é rara. Ocorre geralmente em doentes com toxicofilia endovenosa, portadores de *pacemaker* (PMD), portadores de próteses valvulares ou cateter venoso central e ainda em doentes com cardiopatias congénitas.

A Ecocardiografia constitui o *gold standard* na identificação da(s) estrutura(s) afetada (s) e permite a orientação terapêutica.

Apesar de ser rara, a endocardite das cavidades direitas deve ser tida em conta durante a realização de ecocardiografia transtorácica e/ou transesofágica que vise o diagnóstico de endocardite.

A profilaxia antibiótica deve ser sempre aplicada antes da realização de qualquer procedimento invasivo de acordo com as recomendações publicadas.

Acentua-se a necessidade de educar a população, prevenindo-se assim complicações graves resultantes de procedimentos simples cada vez mais vulgares nas populações mais jovens, como a colocação de *piercing*.

Os autores apresentam dois casos clínicos dessa patologia.

Palavras chave: Endocardite, eustáquio, tricúspide.

#### Abstract

*Endocarditis affecting the valves of the heart right chambers is a rare entity. It usually occurs in parenteral drug addicts, pacemaker (PMD) carriers, in patients with prosthetic heart valves and with central venous catheters and, also, in congenital cardiac diseases.*

*Echocardiography is the gold standard to identifying the structure(s) involved enabling therapeutic orientation.*

*Although it is a rare disease, it should be considered when a transthoracic or trans-esophageal echocardiogram is carried out to exclude endocarditis.*

*Patients should undergo antibiotic prophylaxis before any invasive procedure as recommended.*

*Raising public awareness is emphasized in order to prevent serious complications emerging of simple procedures, ever more common in younger populations, as piercing.*

*The authors report two cases of such pathology.*

*Key words: Endocarditis, eustachian, tricuspid.*

#### INTRODUÇÃO

A endocardite das válvulas das cavidades direitas é rara.<sup>1-4</sup> Ocorre geralmente em doentes com toxicofilia endovenosa, portadores de *pacemaker* ou cateter venoso central, e ainda em doentes com cardiopatias congénitas e portadores de próteses valvulares.<sup>1,2,4-7</sup> Estão descritos na literatura poucos casos de endocardite da válvula de Eustáquio.<sup>6,8</sup> Na literatura consultada há a referência de 16 casos.<sup>1-4</sup>

A “arte corporal” tornou-se cada vez mais frequente nos dias de hoje com a colocação de *piercings* e tatuagens, principalmente nas camadas jovens, sendo praticada em condições diversas, algumas das quais constituindo sérios riscos para sua saúde. Apesar das múltiplas complicações conhecidas dessas práticas, não está descrita a implantação de *piercing* como porta de entrada para endocardite.

Os objectivos deste trabalho são:

1. Evidenciar a importância da ecocardiografia no diagnóstico da endocardite com a identificação das estruturas afectadas.
2. Descrever dois casos raros de endocardite das válvulas das cavidades direitas.
3. Reforçar a necessidade do cumprimento pelos profissionais de saúde relativamente às *guidelines* de profilaxia antibiótica para a realização de procedimentos invasivos e desaconselhar a realização da

Unidade de Cuidados Intensivos Polivalente (UCIP) Hospital Fernando Fonseca.

Recebido para publicação a 29.07.10

Aceite para publicação a 15.01.11

“arte corporal” em locais com condições de assepsia inadequadas.

O 1º caso, Trata-se de um doente do sexo masculino, 76 anos de idade, portador de prótese valvular biológica em posição aórtica, internado por hemorragia digestiva alta, submetido a endoscopia digestiva alta, com necessidade de suporte transfusional que desenvolveu quadro de febre durante o internamento, tendo sido documentada por ecocardiografia endocardite da válvula de Eustáquio com isolamento de *Staphylococcus aureus metilino resistente* em hemoculturas. Apesar da terapêutica dirigida, o doente acabou por falecer ao 20º dia de internamento.

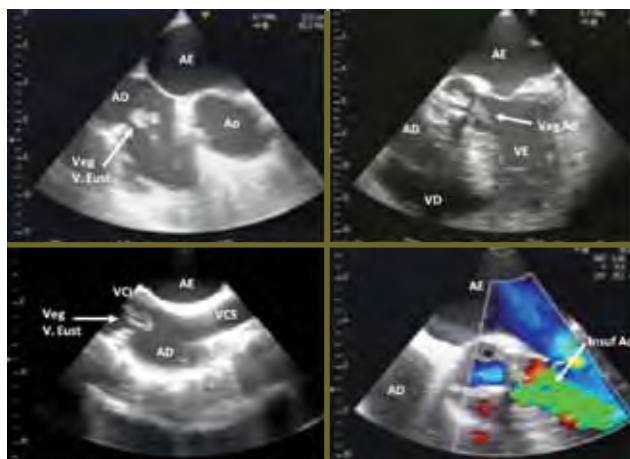
O 2º caso, trata-se de uma doente de 18 anos de idade, sexo feminino, portadora de PMD há um ano, submetida recentemente a colocação de *piercing*s na face e língua, admitida por síndrome febril a esclarecer. A ecocardiografia revelou volumosa vegetação aderente aos folhetos da válvula tricúspide e ao electrocateter. Submetida com sucesso a remoção cirúrgica da vegetação, extracção do sistema de PMD e implantação de um novo.

### CASO 1

Doente de 76 anos, sexo masculino, raça caucasiana, com antecedentes de refluxo gastroesofágico, úlcera péptica e cardiopatia isquémica submetido a cirurgia de revascularização coronária e implantação de prótese valvular biológica em posição aórtica há 3 anos e adenocarcinoma da próstata diagnosticado há 2 anos com estadiamento há 2 meses sem evidência de metastização local ou à distância.

Internado no Serviço de Gastroenterologia por hemorragia digestiva alta sem compromisso hemodinâmico e com hemoglobina inicial de 11,2 g/dL. Submetido a endoscopia digestiva alta que revelou erosão pré-pilórica e úlceras duodenais sem hemorragia activa. Um dia depois do internamento ocorreu novo episódio de hemorragia digestiva alta com repercussão hemodinâmica (lipotímia e Hb 4,8g/dL). Realizou-se nova endoscopia que revelou úlcera duodenal sangrante, tendo sido feita hemostase local e hemotransfusões com 5 unidades de concentrado eritrocitário.

Ao 5º dia de internamento constatou-se febre e subida dos marcadores inflamatórios (PCR 17.7 mg/dL, leucocitos: 5.900, com neutrofilia de 90%) bem como agravamento da função renal (creat. 1.70 mg/dL, ureia 43 mg/dl). Realizou-se ecografia renal que



ETE - Ecocardiograma transeesofágico em que se pode observar vegetação (Veg) aderente à Válvula de Eustáquio; AD-aurícula direita; AE-aurícula esquerda; VCI-veia cava inferior; VCS-veia cava superior

FIG. 1

não revelou alterações significativas. Iniciou-se antibioticoterapia empírica com ceftriaxone.

Ao 7º dia de internamento ocorreu crise convulsiva, pelo que foi realizada TC – CE que não revelou lesões isquémicas ou hemorrágicas agudas.

Foi isolado *Staphylococcus aureus metilino resistente (MRSA)*, em duas hemoculturas, sensível a vancomicina, gentamicina e ciprofloxacina. Iniciou-se terapêutica com vancomicina.

Ao 9º dia de internamento, 7º de antibioticoterapia, após agravamento do quadro clínico, com instabilidade hemodinâmica e acidose mista, procedeu-se a entubação orotraqueal, conexão a prótese ventilatória, colocação de cateter venoso central e início de suporte aminérgico, sendo transferido para a Unidade de Cuidados Intensivos Polivalente (UCIP).

### EVOLUÇÃO NA UCIP

Mantiveram-se os suportes ventilatório e aminérgico e associou-se gentamicina à terapêutica antibiótica, perante a persistência de *MRSA* em hemoculturas, foi realizada ecocardiografia transtorácica (ETT) ao 2º dia que revelou vegetações aderentes a válvula aórtica. A ecocardiografia transeesofágica (ETE) confirmou os achados do ETT e revelou ainda vegetação aderente a válvula de Eustáquio, tendo sido confirmado o diagnóstico de endocardite das válvulas aórtica e de Eustáquio (Fig 1).

Por agravamento da função renal com anúria (creat.: 4.50 mg/dL, ureia: 162 mg/dL) iniciou-se técnica de substituição renal contínua e posteriormente intermitente.

Manteve bacteriemia a *MRSA*, sem febre, apesar da terapêutica antibiótica combinada (vancomicina e gentamicina). A revisão ecocardiográfica realizada ao 12º dia foi sobreponível ao exame anterior.

Ao 13º dia de UCIP e de vancomicina, 12º de gentamicina, assumindo possível resistência a vancomicina, iniciou-se Linezolide na dose de 600 mg ev de 12/12h.

Ao 20º dia de internamento, 8º de Linezolide e 18º de gentamicina, o doente faleceu em falência múltipla de órgãos.

## CASO 2

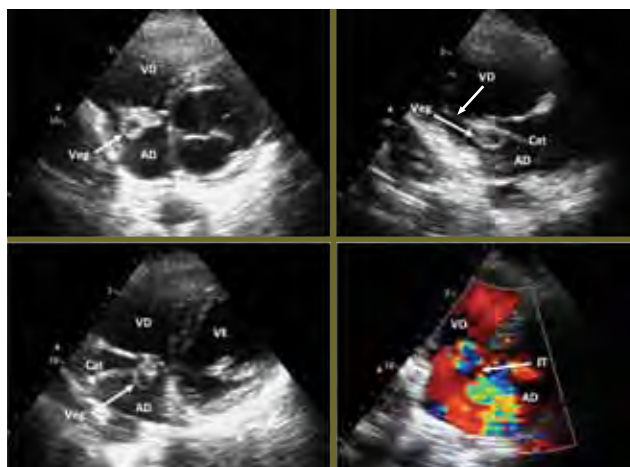
Doente de 18 anos de idade, sexo feminino, raça caucasiana, portadora de *pacemaker* definitivo (PMD) implantado há cerca de um ano por BAV do 2º grau Mobitz 2, sintomático. Admitida no Serviço de Urgência por febre, mal estar geral, mialgias e astenia marcada. Ao exame objectivo na admissão apresentou-se muito prostrada, com respiração superficial, taquicárdica e febril (38 – 39º C). Constatou-se ainda presença de vários *piercings* na face e na língua que dizia terem sido colocados recentemente.

Laboratorialmente destacava-se subida dos parâmetros inflamatórios (PCR – 18.08mg/dl, Leuc. – 10.100/ $\mu$ l, neut. 89.6%), alterações da função hepática (TGO – 47UI/L, TGP – 92UI/L, bil. Total – 2.8mg/dL) e trombocitopénia (Plaq. – 38.000/ $\mu$ L); a gasometria da admissão com ar ambiente, mostrou hipoxémia grave (pO<sub>2</sub> – 47 mmHg e saturação O<sub>2</sub> – 87,3%). Rx do tórax com infiltrado parenquimatoso à esquerda.

Devido a insuficiência respiratória, foi admitida na UCIP, onde realizou ETT, que revelou volumosa vegetação aderente ao electrocateter e aos folhetos da válvula tricúspide, com ligeira dilatação das cavidades direitas (Fig. 2). Iniciou-se antibioterapia empírica com piperacilina/tazobactam e vancomicina.

Houve isolamento de *Staphylococcus aureus metilino sensível*, em 4 hemoculturas tendo sido alterada a antibioticoterapia para flucloxacilina e gentamicina, de acordo com o teste de sensibilidade antibiótica.

Ao 5º dia de internamento, com boa resposta ao antibiótico, foi transferida para um centro cirúrgico onde foi submetida a remoção cirúrgica da vegetação, extracção do sistema de PMD e implantação de um novo.



Ecocardiograma transtorácico com vegetação (Veg) aderente ao electrocateter (Cat); AD-aurícula direita; VD-ventrículo direito; AE-aurícula esquerda; VCI-veia cava inferior; VCS-veia cava superior; IT-insuficiência tricúspide.

FIG. 2

## DISCUSSÃO

A persistência da válvula de Eustáquio no adulto é uma situação rara.<sup>1-4</sup>

É também rara a endocardite das válvulas das cavidades direitas que ocorre habitualmente em indivíduos com toxicofilia endovenosa, portadores de cateter venoso central e *pacemaker* e prótese valvular.<sup>1-5</sup> Pellicelli, no seu artigo publicado em 2005, refere que estavam descritos 16 casos de endocardite da válvula de Eustáquio.<sup>2</sup>

Os locais onde são colocados os *piercings*, são portas de entrada nas endocardites.<sup>14-16</sup> É de notar no entanto que apesar dos vários riscos infecciosos que tal prática comporta, esta arte vai sendo cada vez mais difundida e realizada nas mais diversas condições de assepsia.

O *Streptococcus viridans* é responsável por 30 a 65% dos casos de endocardite em doentes sem história de toxicofilia, em 27% a etiologia é o *Streptococcus bovis* e outros.<sup>9,10</sup> O principal microrganismo isolado nas endocardites dos doentes com história de toxicofilia e em doentes portadores de cateteres e drenos de uso hospitalar é o *Staphylococcus aureus*, organismo habitualmente resistente às penicilinas.<sup>1,3,6,10</sup>

O método diagnóstico de eleição no diagnóstico da endocardite das válvulas das cavidades direitas, é o ETE<sup>1,2,7,8</sup> que para além da visualização das ve-

getações, permite observar eventuais complicações da endocardite (abscessos, perfurações de folhetos valvulares e fistulizações) e permite a decisão sobre o melhor tratamento (médico, cirúrgico ou a combinação de ambos), habitualmente é precedido de ETT. A ecocardiografia deve ser sempre incluída na marcha diagnóstica das síndromes febris, principalmente se prolongadas.

A vancomicina associada a gentamicina, constituem os fármacos de escolha na infecção por MRSA e devem ser administrados por cerca de 6 semanas; nas endocardites de próteses valvulares deve ser associada a rifampicina visando o aumento da taxa de cura.<sup>11-13</sup> No entanto, segundo as *guidelines* da AHA e da SEC, os antibióticos devem ser administrados de acordo com o teste de sensibilidade do microrganismo isolado como sucedeu com o 2º caso aqui descrito. Nos casos refratários ao tratamento médico, bem como nos que apresentam complicações da endocardite ou exuberância das vegetações, (como foi o nosso 2º caso), está indicado o tratamento cirúrgico.<sup>1,2,5,7</sup>

No 1º caso, a porta de entrada terá sido provavelmente a endoscopia digestiva alta por não ter sido precedida de profilaxia antibiótica em doente de alto risco para endocardite.

A crise convulsiva registada no 1º caso, terá sido provavelmente devida a embolização séptica ou a febre.<sup>7</sup>

Se constatada persistência do quadro clínico, apesar da antibioterapia dirigida, o antibiótico deve ser substituído por outro de maior espectro de acção.

Pensamos que o desfecho fatal do 1º caso estará relacionado com a falência multiorgânica num doente com comorbilidades significativas cuja endocardite não respondeu favoravelmente a vancomicina.

A letalidade das endocardites das válvulas das cavidades direitas em indivíduos usuários de drogas endovenosas é de 10%.<sup>12</sup>

## CONCLUSÕES

A ecocardiografia deve ser sempre realizada em doentes com síndrome febril de etiologia indeterminada. O risco de endocardite em doentes portadores de cateteres, PMD ou com história de toxicofilia é elevado, pelo que todas as válvulas devem ser devidamente observadas durante a realização da ecocardiografia.

Em doentes de risco deve ser feita a profilaxia antes de qualquer procedimento invasivo de acordo com as recomendações.

Apesar da vancomicina ser o fármaco de eleição para a endocardite por MRSA, ter em atenção que em alguns casos, a resposta ao antibiótico pode não ser tão eficaz, pelo que deve ser considerada a associação antibiótica ou a administração de outros antibióticos de maior espectro de acção.

Devem ser implementadas mais campanhas com vista a aconselhar a realização de tatuagens e colocação de *piercings* em locais com maior assepsia prevenindo-se complicações como a endocardite. ■

## Bibliografia

1. Veiga VC, Molinari ACCM, Farias CM, Junior AS, Marum ECH, Rojas SO, Patricio ML, Abesur H. Endocardite em Válvula de Eustáquio. Arquivo Brasileiro de Cardiologia 2007; 88(4):79-80.
2. Pellicelli AM, Pino P, Terranova A, D' Ambrosio C, Soccorsi Fabrizio. Eustachian valve endocarditis: a rare localization of right side endocarditis. A case report and review of the literature. Cardiovascular Itrasound 2005; 3:30.
3. San Román JA, Vilacosta I, Sarriá C, Garcimartín I, Rollán MJ, Avilés FF. Eustachian valve endocarditis: Is it worth searching for? American Heart Journal, December 2001; 142: 137 - 139.
4. Bowers J, Krinsky W, Gradon JD. The Pitfalls of Transthoracic Echocardiography. Texas Heart Institute Journal 2001; 28 (1): 57 - 59.
5. Vilacosta I, San Roman JA, Roca V. Eustachian valve endocarditis. Br Heart Journal 1990; 64: 340 - 341.
6. Pintor E, Gómez C, González J, Fernández-Cruz A, Almería C, Zamorano J. Bacteriemia por Staphylococcus aureus y masa en la aurícula derecha en un paciente portador de una vía central. Rev Esp Cardiol. 1998;51:158 - 166.
7. Sá MI, Mõço R, Cabral S, Reis AH, Pereira LS, Torres S, Sousa R, Pinho P, Gomes JL. Endocardite Isolada da Válvula Pulmonar por Pseudomonas aeruginosa. Ver Potrt Cardiol vol. 26 Janeiro 2007.
8. Edwards AD, Vickers MA, Morgan CJ. Infective endocarditis affecting the eustachian valve. Br Heart Journal 1986; 56: 3561 - 3562.
9. Eye GV. Microorganismos mais frequentemente envolvidos na endocardite. ABC da Saúde 2006: 3 - 6.
10. Mano R. Endocardite Infeciosa – Etiologia. Manuais de Cardiologia; Temas comuns da cardiologia para médicos de todas as especialidades; Livro virtual, 2006; 322 - 323.
11. Guidelines da endocardite da American Heart Association Circulation. 2007;116:1736-1754.
12. Guidelines on Prevention, Diagnosis and Treatment of Infective Endocarditis Executive Summary. Eur Heart J 2004; 25:267-276.
13. Joseph T. Dipiro. Infective Endocarditis. In PHARMACOTHERAPY: A Pathophysiologic Approach 2008. Seventh Edition. The McGraw-Hill, 1821 - 1838.
14. Handrick W, Nenoff P, Muller H et al. Infections caused by piercing and tattoos – a review. Wien Med Wochenscher 2003; 153(9-10):194-197.
15. Maheu-Robert LF, Andrian E, Grenier D. Overview of complications secondary to tongue and lip piercings. J Can Dent Assoc. 2007;73(4):327-331.
16. Armstrong LM, DeBoer S, Cetta F. Infective Endocarditis After Body Art: A Review of the Literature and Concerns. J Adolesc Health 2008; 43(3): 217-225. Parte superior do formulário