

Nefrite intersticial aguda associada ao omeprazol

Acute interstitial nephritis associated with omeprazol therapy

Marco Diogo*, Teresa Pimentel**, Manuela Rocha**, Isabel Tavares***

Resumo

A insuficiência renal aguda é um problema comum nas enfermarias de Medicina Interna. Em termos de diagnóstico diferencial, a nefrite intersticial aguda (NIA) é uma das possibilidades que pode ser frequentemente esquecida, especialmente se na presença de várias co-morbidades (nomeadamente neoplásicas ou infecciosas) e doentes polimedicados, tornando difícil (e por vezes impossível) a identificação do fármaco responsável. Os autores apresentam um caso de NIA, confirmado histologicamente, num doente com doença ulcerosa péptica medicado nos últimos 2 anos com omeprazol.

Palavras chave: nefrite intersticial aguda, insuficiência renal aguda, omeprazol.

Abstract

Acute renal insufficiency is a common problem found in our internal medicine wards. In terms of differential diagnosis, acute interstitial nephritis (AIN) is one of the possibilities that could be easily forgotten especially in presence of several comorbidities (namely neoplastic or infectious) and for that reason patients taking several drugs which certainly difficult (and making it impossible ?) the identification of the responsible drug. The authors report a case of AIN, confirmed by renal biopsy, in a patient with peptic ulcer taking omeprazol for 2 years.

Key words: acute interstitial nephritis, acute renal insufficiency, omeprazol.

Introdução

A nefrite intersticial aguda (NIA) é uma importante causa de insuficiência renal aguda cuja característica principal é a presença de um infiltrado inflamatório a nível intersticial.^{1,2} Desde a sua primeira descrição, por Coucilman, em 1898, de um caso de NIA associada a difteria e febre escarlatina,¹ muitas têm sido as causas implicadas como factores etiológicos, estando as reacções de hipersensibilidade a fármacos entre as mais prevalentes, decorrentes do uso crescente de todos os grupos de fármacos.^{1,2,3} Apesar de muitos fármacos terem sido implicados, a frequência com que o fazem varia muito, estando os antibióticos e

os anti-inflamatórios não-esteróides entre os mais prevalentes.^{2,3}

O omeprazol é um inibidor da bomba de prótons amplamente prescrito para o tratamento de doença ulcerosa péptica e situações de refluxo gastroesofágico, sendo habitualmente bem tolerado.^{4,5} O primeiro caso de NIA induzida por omeprazol foi descrito em 1992 por Ruffenach *et al*⁶ e vários casos têm sido divulgados desde então. Em 2004 surgem descritos os primeiros casos relacionados com outros inibidores da bomba de prótons (IBP).

Caso clínico

Doente de 80 anos, do sexo masculino, com antecedentes pessoais de hipertensão arterial, insuficiência renal crónica (creatinina basal de 1,6 mg/dl com clearance calculado de 40), hiperuricemia, dislipidemia, insuficiência venosa crónica e úlcera gástrica conhecida desde 2003. Sem outros antecedentes (nomeadamente familiares). A sua medicação regular consistia em lisinopril, clopidogrel, pentoxifilina, alprazolam e omeprazol nos últimos 2 anos (de forma irregular). Sem referência a alergias medicamentosas ou outras.

Em Março de 2005 o doente foi admitido pela pri-

*Interno Complementar de Medicina Interna

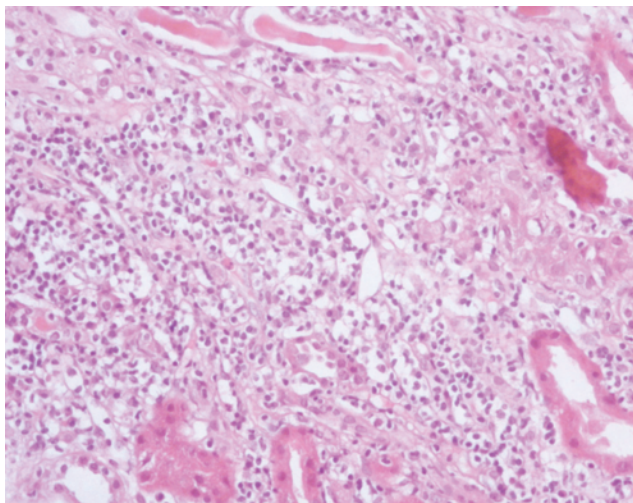
**Assistentes Hospitalares de Medicina Interna

***Assistente Hospitalar de Nefrologia

Serviço de Medicina 2 do Hospital de São Marcos, Braga

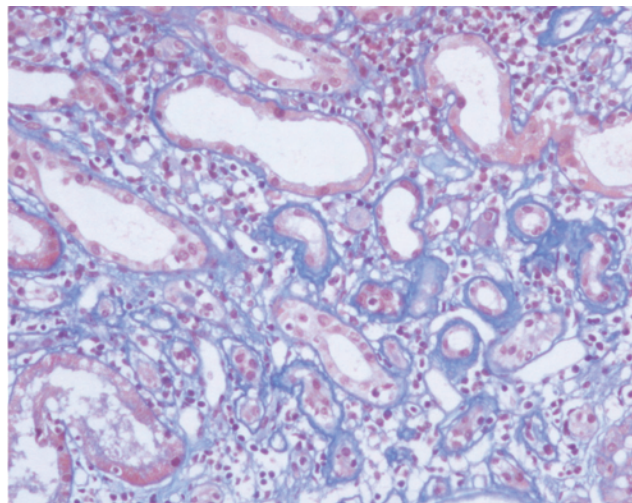
Recebido para publicação a 29.10.07

Aceite para publicação a 31.05.08



Biopsia renal que revela um infiltrado intersticial linfocítico com numerosos eosinófilos, histiócitos e plasmócitos (H & E 40x).

FIG. 1



Os túbulos apresentam dilatação cística. De notar a integridade da membrana glomerular (coloração tricrómio 100x).

FIG. 2

meira vez no nosso hospital, com um quadro de dor epigástrica associada a anorexia, náuseas e vômitos nos 2 meses precedentes. Negava febre, artralgias, rash, queixas respiratórias ou urinárias. O exame objectivo não apresentava alterações, exceptuando o *livedo reticularis* (sobretudo ao nível dos membros inferiores). Na admissão, apresentava uma hemoglobina 10,9 g/dl, leucócitos 7000/mm³ com 62,5% neutrófilos (4400/μl) e 3,1% eosinófilos (200/ μl), plaquetas 168000/mm³, ureia 131 mg/dl e creatinina 3,8 mg/dl. O doente foi internado e inicialmente tratado com fluidoterapia endovenosa, lisinopril 20 mg/dia, omeprazol 20 mg/dia e alprazolam 0,5 mg/noite. Do estudo realizado há a destacar: uma urina tipo II com proteinúria (160 mg/dl) e 100 leucócitos/μl sem crescimento em exames culturais; ecografia renal que revelou rins de tamanhos normais, com ecogenicidade cortical aumentada e sem obstrução; serologias negativas para hepatites A, B e C, vírus da imunodeficiência humana, citomegalovírus ou Epstein-Barr, sífilis, toxoplasmose, Legionella ou Mycoplasma. Os marcadores de doenças sistémicas auto-imunes (nomeadamente factor reumatóide, anticorpos anti-nucleares, anticorpo anticitoplasma neutrofílico e complemento) foram todos negativos. No decurso do internamento a função renal agravou-se de forma progressiva, com uma creatinina máxima de 4,9 mg/dl.

Após suspensão de toda medicação realizou biopsia

renal ao 13º dia, que revelou “lesões de nefroangiosclerose e de nefrite intersticial aguda com infiltrado celular inflamatório misto a nível intersticial” (Fig. 1 e 2). Neste período, e sem que o doente estivesse a tomar qualquer medicação, a função renal melhorou de forma significativa (passando de uma creatinina 4,9 mg/dl para um valor mínimo de 2,1 mg/dl).

Após realização de biopsia renal, foram reintroduzidos de forma simultânea lisinopril e omeprazol com novo agravamento analítico (atingindo uma creatinina máxima de 4,8 mg/dl). Com a suspensão dos fármacos de forma alternada, foi após a retirada do omeprazol que a creatinina sérica regressou para 1,7 mg/dl (para valores próximos de há 2 anos:1,6 mg/dl).

Discussão

A nefrite intersticial aguda representa cerca de 5% dos doentes submetidos a investigação por insuficiência renal inexplicada.^{3,5} Sendo várias as causas de NIA (nomeadamente as auto-imunes, neoplásicas ou infecciosas), são actualmente os casos relacionados com fármacos os mais prevalentes^{1,2,3} (*Quadro I*). De todos os grupos de fármacos reconhecidos como causas de NIA, os IBP representam cerca de 7% do total.⁷ O quadro clínico apresenta-se tipicamente com uma sintomatologia inespecífica incluindo mal estar geral, anorexia, náuseas e vômitos. O espectro clínico varia entre elevações assintomáticas da função renal

QUADRO I

<p>1. Infecções Bacterianas <i>Corynebacterium diphtheriae</i>, <i>Legionella</i>, <i>Staphylococci</i>, <i>Streptococci</i>, <i>Yersinia</i></p> <p>Víricas Citomegalovírus, vírus Epstein-Barr, hantavírus, hepatite C, vírus herpes simplex, vírus imunodeficiência humana</p> <p>Outras <i>Leptospira</i>, <i>Mycobacterium</i>, <i>Mycoplasma</i>, <i>Rickettsia</i>, <i>Tseponema pallidum</i>, <i>Toxoplasma gondii</i></p>
<p>2. Auto-imune Rejeição aguda de transplante, lúpus eritematoso sistêmico, vasculite necrotizante, glomerulonefrite,</p>
<p>3. Neoplasias Discrasias plasmocitárias, doenças linfoproliferativas</p>
<p>4. Fármacos* Antimicrobianos (ampicilina, ciprofloxacina, metilicina, penicilina G, rifampicina, sulfonamidas), anti-inflamatórios não esteróides (ácido acetilsalicílico, fenoprofeno e ibuprofeno, indometacina, piroxicam), analgésicos, anticonvulsivantes (fenitoína), diuréticos (furosemida), outros (alopurinol, cimetidina e omeprazol)</p>
<p>*Destacam-se os fármacos mais frequentemente envolvidos</p>

ou alterações do sedimento urinário até quadros de hipersensibilidade com febre, rash e eosinofilia;^{1,2,3} uma vez que esta tríade clássica só está presente em 5% dos casos, será sempre necessário um elevado grau de suspeição. O único dado positivo no exame objectivo do nosso doente era a presença de *livedo reticularis* que era importante enquadrar, neste contexto, atendendo à possibilidade de se tratar de ateroembolia (não confirmada), isto na ausência de outros sintomas e sinais, nomeadamente do foro auto-imune, que apontassem para diagnósticos alternativos.

Reconhecer esta entidade é de extrema importância, uma vez que a recorrência do quadro é universal na reintrodução do fármaco responsável (como aconteceu com o nosso paciente).^{5,6} É também de realçar que estes casos induzidos por fármacos não são dose-dependentes; a causa exacta não é conhecida (ainda que o mecanismo chave pareça ser induzido por antígeno), o que torna a NIA um evento imprevisível.

Uma vez que não existe nenhum método de diagnóstico analítico, a biopsia renal permanece o *gold-standard* para estabelecer de forma inequívoca o diagnóstico.¹⁻⁷ No entanto, não é de realização obrigatória

em todos os doentes, nomeadamente nos casos em que o diagnóstico parece provável, nos casos em que o possível fármaco precipitante pode ser facilmente suspenso ou nos doentes que melhoram após retirada dos possíveis agentes causadores.¹

O tratamento da NIA passa fundamentalmente por terapêutica de suporte. Após um diagnóstico de presunção (ou confirmado histologicamente, como no nosso paciente) todos os fármacos potencialmente causadores de NIA devem ser suspensos (assumindo que as outras possíveis etiologias foram consideradas e excluídas).^{2,3} Após retirada do omeprazol, observou-se nas duas semanas seguintes uma progressiva recuperação da função renal do doente para valores considerados como o seu valor de base. Se a retirada for efectuada de forma precoce, podemos esperar, na maior parte dos doentes, uma recuperação para valores normais/quase-normais de função renal. Se tal não se verificar, é de considerar que parte destes doentes possam evoluir para doença renal crónica.²

Em termos de terapêutica persiste ainda uma considerável controvérsia quanto ao papel dos imunossuppressores e, em particular, dos glicocorticóides. Não há estudos prospectivos e randomizados que suportem a utilização de glicocorticóides no tratamento de NIA, nomeadamente em termos de aceleração do tempo de recuperação da função renal ou de melhoria dos valores de base.^{3,5,6,8,9} Se se decidir pela corticoterapia uma abordagem razoável poderá ser prednisona 1 mg/Kg/dia oral durante 2-3 semanas, com desmame gradual nas 3-4 semanas seguintes. Nos pacientes que não responderem às 2-3 semanas deverá ser considerado tratamento com ciclofosfamida.¹⁻⁷

Os fármacos IBP são uma classe de fármacos anti-ulcerosos amplamente utilizados (e de forma crescente). Apresentam uma boa biodisponibilidade oral, uma extensa ligação às proteínas plasmáticas, um metabolismo pelo citocromo hepático P450 CYP2C19, com excreção renal de metabolitos inactivos. Apesar de não serem fármacos nefrotóxicos de forma inata, vários têm sido os casos de NIA associados ao omeprazol (pelo menos 29 casos entre 1992 e 2004) e a partir de 2004 casos crescentes relacionados com outros IBP, concluindo-se tratar-se de um provável efeito de classe,^{10,11} apesar de serem, como vimos, reacções idiossincrásicas.

Conclusões

Apesar dos casos de NIA em resultado da terapêutica

com IBP serem pouco comuns, deverão ser sempre incluídos no diagnóstico diferencial de insuficiências renais agudas por explicar, por se tratar de uma patologia com potencial evolução para doença renal crónica, sendo uma doença altamente tratável. Isto é ainda mais importante se tivermos em linha de conta o universo dos doentes tratados pelos internistas, atendendo quer às várias comorbilidades quer à múltipla medicação passível de causar esta entidade. Os autores sublinham a dificuldade de identificação do fármaco responsável (após uma exclusão de todas as outras causas), mesmo tratando-se de um pequeno número de substâncias envolvidas (como era o caso do nosso paciente). ■

Bibliografia

1. Kodner CM, Kudrimoti A. Diagnosis and management of acute interstitial nephritis. *American Family Physician* 2003; 67: 2527-2534.
2. Rossert J. Drug-induced acute interstitial nephritis. *Kidney international* 2001; 60 (2): 804-817.
3. Michel DM, Kelly CJ. Disease of the month: Acute interstitial nephritis. *Journal of the American Society of Nephrology* 1998;9:506-515.
4. Linton AL, Clark WF, Driedger AA et al. Acute interstitial nephritis due to drugs – review of the literature with a report of nine cases. *Annals of internal medicine* 1980; 93: 735-741.
5. Badov D, Perry G, Lambert J, Dowling J. Acute interstitial nephritis secondary to omeprazol. *Nephrol Dial Transplant* 1997; 12: 2414-2416.
6. Ruffenach SJ et al. Acute interstitial nephritis due to omeprazole. *Am J Med* 1992 ; 93 (4): 472-473.
7. Myers RP, McLaughlin KM, Hollomby DJ. Acute interstitial nephritis due to omeprazol. *The American Journal of Gastroenterology* 2001; 96: 3428-3431.
8. Wall CAM, Gaffney EF, Mellotte GJ. Hipercalcaemia and acute interstitial nephritis with omeprazol therapy. *Nephrol Dial Transplant* 2000; 15: 1450-1452.
9. Clarkson MR, Giblin L, O'Connell FP et al. Acute interstitial nephritis: clinical features and response to corticosteroid therapy. *Nephrol Dial Transplant* 2004; 19: 2778-2783.
10. Geevaninga N et al. Proton pump inhibitors and acute interstitial nephritis. *Clin Gastroenterol Hepatol* 2006; 4(5): 597-604.
11. Simpson IJ et al. Proton pump inhibitors and acute interstitial nephritis: report and analysis of 15 cases. *Nephrology (Carlton)* 2006; 11(5): 381-385.