

Necrose aguda do esófago: caso clínico

Acute necrosis of oesophagus: clinical case

Teresa Vaio* Rui Garcia*, Miguel Terrível**, Susana Alves***, Carlos Filipe§, Conceição Reis§§, Armando Porto§§§

Resumo

A necrose aguda do esófago (NAE) é uma situação clínica rara, de etiopatogenia desconhecida, caracterizada pela presença de esófago negro na endoscopia digestiva alta (EDA).

Os autores apresentam o caso clínico de um doente de 79 anos de idade, internado por icterícia obstrutiva com 3 semanas de evolução. Ao sétimo dia de internamento, apresentou hematemeses, com descida de hemoglobina de 3 g/dl e esófago negro na EDA.

Palavras chave: icterícia obstrutiva, necrose aguda do esófago.

Abstract

Acute necrosis of oesophagus is a rare disease of unknown pathogenic mechanism, characterized by black oesophagus at endoscopy.

The authors report a case of a male, 79-years old, admitted for obstructive jaundice of three weeks evolution. On the seventh day of hospital admission the patient had an episode of haematemesis, with a 3 g/dl drop in haemoglobin and a black oesophagus on esophagogastroduodenoscopy.

Key words: obstructive jaundice, acute necrosis of oesophagus.

Introdução

A necrose aguda do esófago (NAE) é uma situação rara, também denominada esofagite necrotizante aguda ou enfarte do esófago. A NAE é diagnosticada pela presença de esófago negro na endoscopia digestiva alta (EDA). Foi descrita pela primeira vez na era moderna da EDA por Goldenberg et al,¹ embora existam relatos anteriores de dois casos post mortem.^{2,3}

Existem poucos casos descritos e o diagnóstico é feito, muitas vezes, *post mortem*. A prevalência e incidência da doença não são conhecidas:⁴ o estudo das autopsias traduz estimativas divergentes.^{5,6}

O mecanismo etiopatogénico é desconhecido, embora a isquemia seja o mecanismo mais frequentemente sugerido; diversos argumentos favorecem esta hipótese, como seja a constatação da presença de numerosos factores de risco cardiovasculares e de angiopatia.⁷ Outros mecanismos têm sido propostos,

como: refluxo gastroesofágico,⁷ iatrogenia (antibióticos, anti-inflamatórios),⁸ infecções.⁹⁻¹¹

A apresentação clínica é quase sempre uma hemorragia digestiva alta evidenciada por melenas e/ou hematemeses. A dor abdominal também é referida.

A identificação da NAE é feita pela presença de esófago negro atingindo, em parte ou totalmente, a sua extensão até à junção gastroesofágica, sendo quase sempre circunferencial e envolvido por exsudato amarelo.⁴ Histologicamente, traduz-se por perda do epitélio de revestimento do esófago, atingindo a mucosa e submucosa, sendo substituído na sua totalidade ou em grande parte por áreas necróticas.⁴

Perante um esófago negro, o primeiro diagnóstico a ter em mente é a ingestão de cáusticos, contudo outras lesões mais raras podem ser evocadas: melanose, melanoma maligno, pseudomelanose e acanthosis nigricans; o aspecto histológico permite distingui-los.¹

Caso clínico

Doente do sexo masculino, de 79 anos de idade, internado por icterícia obstrutiva com três semanas de evolução. O doente referia nódulo hipodérmico com cerca de 5 cm de maior diâmetro, localizado à face lateral externa do calcanhar direito, doloroso, sem outros sinais inflamatórios, com início um mês antes do internamento, para o qual foi medicado com flucloxacilina 500 mg 8/8 h, nimesulide e gelo local,

*Interna do Internato Complementar de Medicina Interna

**Assistente Hospitalar de Medicina Interna

***Interna do Internato Complementar Gastrenterologia

§Assistente Graduado de Medicina Interna

§§ Chefe de Serviço de Medicina Interna dos HUC

§§§ Director do Serviço de Medicina III dos HUC e Professor Catedrático da FMC.

Serviço de Medicina III dos Hospitais da Universidade de Coimbra

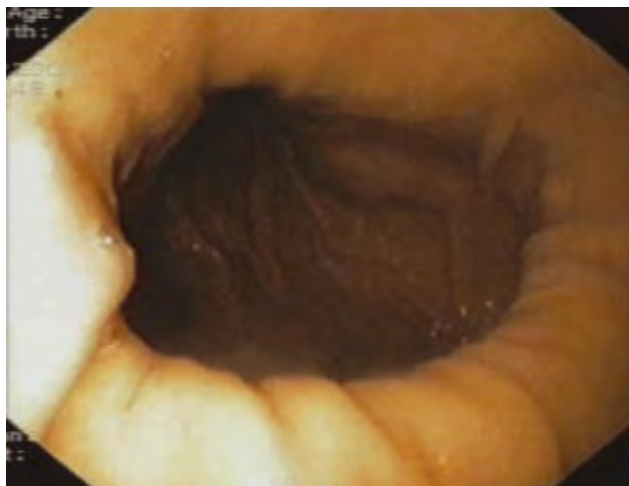
Recebido para publicação a 19.08.05

Aceite para publicação a 24.11.05

com melhoria. Três dias após terminar a antibioterapia, reiniciou as queixas no calcanhar direito, pelo que retomou a dita medicação. Ao 3º dia de toma da medicação referia prurido generalizado e coloração subictérica das escleróticas; a medicação foi suspensa e foi instituída terapêutica com hidroxizina e levocetirizina. Uma semana antes do internamento, surgiu descoloração fecal, colúria, astenia, anorexia e icterícia com agravamento do prurido. Referia ainda perda ponderal de cerca de 7 Kg desde o início do quadro. Dos antecedentes pessoais há a referir: diabetes mellitus tipo 2 desde há 20 anos, angina instável diagnosticada em 1996, doença coronária com colocação de stent na descendente anterior, insuficiência renal crónica e hipertensão arterial.

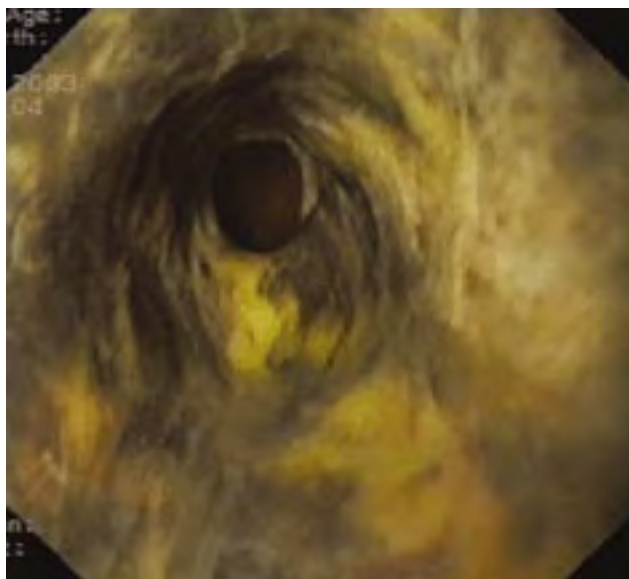
Objectivamente, evidenciava icterícia, taquicardia 110 bpm, tensão arterial 110/70 mmHg, sem evidência de outras alterações. Em termos analíticos, destaque para alterações dos parâmetros hepáticos com valores de bilirrubina total de 8,3 mg/dl (directa 6,7 mg/dl), AST de 135 U/L, ALT de 271 U/L, fosfatase alcalina de 539 U/L, gama GT de 1364 U/L e LDH de 258 U/L; hiperglicemia de 472 mg/dl; creatinina de 2,1 mg/dl e anemia normocrômica normocítica com hemoglobina de 12,5 g/dl e volume globular médio 94,9 fl. A ecografia abdominal mostrou vesícula distendida, sem cálculos no seu interior, com dilatação das vias biliares intra e extra hepáticas, sem se identificar causa de obstrução, e heterogeneidade do pâncreas. O estudo tomodensitométrico abdominal não foi conclusivo em relação à causa obstrutiva, evidenciando vesícula distendida e ectasia das vias biliares intra-hepáticas e da via biliar principal com cálculo milimétrico na ampola de Vater e aspectos compatíveis com processo de pancreatite crónica (pâncreas atrófico, com várias calcificações e ectasia do Wirsung de 5mm). Com vista ao esclarecimento etiológico da obstrução, e uma vez que não era possível realizar CPRE dado o estado clínico do doente, foi requisitada colangiorrressonância magnética (que o doente não chegou a realizar) e marcadores tumorais CEA de 3,9 ng/dl (N<5,4) e CA 19.9 de 2925 ng/ml (N<37).

Foi internado a cumprir terapêutica crónica, colestiramina e hidroxizina. Ao sétimo dia de internamento iniciou episódio súbito de hematemeses e melenas, com tradução analítica de hemoglobina 9,0 g/dl (anterior 12,9 g/dl). A endoscopia digestiva alta, realizada de urgência, não foi esclarecedora por



Impressão diafragmática, mucosa gástrica sem lesões.

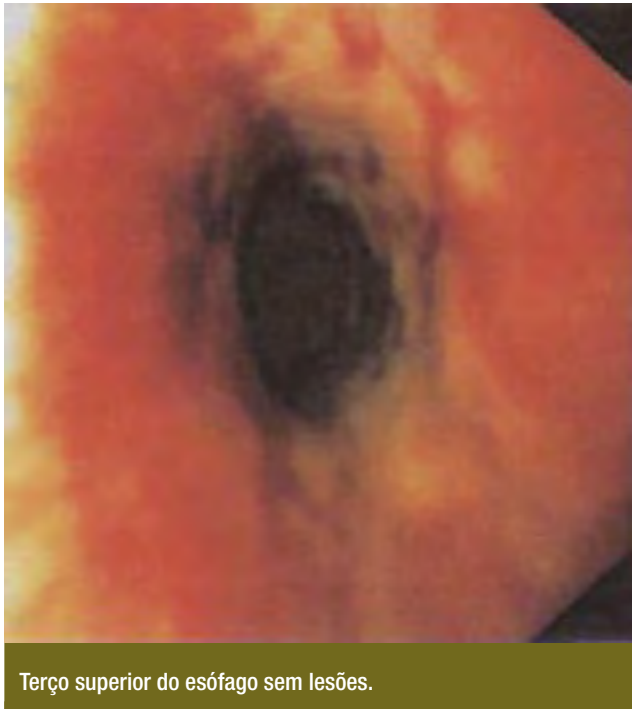FIG. 1



Esófago negro com exsudato amarelo.

FIG. 2

má preparação, revelando apenas hematina aderente nos terços proximal e distal do esófago. Nova tentativa de estudo endoscópico foi realizada dois dias depois, que mostrou mucosa de cor negra em praticamente toda a extensão do esófago, recoberta por exsudato de cor amarelada (Fig. 1, 2 e 3), de aspecto compatível com esofagite necrotizante. A nível gástrico, referência para hérnia do hiato de médias dimensões, sem outras lesões e várias ulcerações



Terço superior do esófago sem lesões.

FIG. 3

de pequenas dimensões e fundo branco a nível do vértice e duodeno. Não foram efectuadas biopsias a nível esofágico. Em termos terapêuticos foi introduzido imipenem (500mg 6/6h), sucralfate, omeprazol e dieta líquida. O doente manteve icterícia, com agravamento clínico e laboratorial (bilirrubina total de 17,1 mg/dl, bilirrubina directa de 9,5 mg/dl, AST de 211 U/L, ALT de 110 U/L, fosfatase alcalina de 906 U/L, gama GT de 601 U/L), desenvolvendo sintomatologia de carácter dispéptico. Face à evolução, iniciou pausa alimentar, com nutrição parentérica. Apesar das medidas instituídas, o doente apresentou agravamento do estado geral com alterações do equilíbrio hidroelectrolítico (hipocaliemia de 6,5 mmol/l, hiponatremia de 120 mmol/l, creatinina de 5,9mg/dl e azoto ureico de 160 mg/dl). Foi realizada sessão de hemodiálise, acabando o doente por falecer, no decurso desta, catorze dias após o internamento.

Discussão

A Necrose Aguda do Esófago (NAE) idiopática tem sido descrita como um evento raro, de etiopatogenia ainda não esclarecida.⁴

A incidência precisa e a prevalência da doença não são conhecidas.^{4,7,12} Embora descrita como uma

situação rara, pode ser questionada a sua verdadeira incidência, devido ao facto de ocorrer preferencialmente em doentes críticos e ser caracterizada por um quadro sub clínico e com célere desenvolvimento, podendo alguns casos permanecerem não ou sub diagnosticados (como esofagite por refluxo).⁷

A apresentação clínica foi, à semelhança da maioria dos casos descritos, uma hemorragia digestiva evidenciada por hematemeses. A identificação de NAE foi feita através de endoscopia, evidenciando-se a presença de esófago negro. A EDA mostrava ainda ulcerações de pequenas dimensões e fundo branco no duodeno, o que está de acordo com alguns casos descritos, em que se verifica uma predilecção para a lesão da mucosa do duodeno, especialmente a segunda porção, sendo o estômago poupado.^{7,13} A biopsia do esófago não foi realizada, não sendo possível evidenciar as alterações histológicas características. Esta biopsia efectuada na altura da EDA inicial, pode não ser necessária, se os achados endoscópicos forem consistentes com a NAE.⁴

A maior parte dos casos de NAE não apresentam etiologia conhecida, embora o mecanismo de isquemia seja o mais frequentemente sugerido. Diversos argumentos favorecem esta hipótese: a constatação da existência de um conjunto de factores de risco de natureza cardiovascular e angiopatias pré-existentes (intolerância à glicose ou diabetes em 70% dos casos e patologia ateromatosa ou antecedentes coronários em 29% na série de Moreto et al⁷), a apresentação num contexto de choque e o reconhecimento de hipoxia.⁷ Pode igualmente ser equacionada a hipótese de um mecanismo anormal de sensibilidade ao refluxo ácido, em situações em que a regulação do fluxo sanguíneo esteja prejudicada (stress, síndrome paraneoplásica, hiperglicemia,...).⁷ Vários outros mecanismos têm sido sugeridos na patogénese da NAE: traumatismo devido a sonda nasogástrica,¹ obstrução ao esvaziamento gástrico,⁴ hipersensibilidade a antibióticos,⁸ infecção viral⁹ e fúngica,^{10,11} volvo gástrico.¹⁴ No caso descrito e embora sem evidência de etiologia, podemos considerar um mecanismo isquémico em associação a multipatologia de base (diabetes, doença coronária, insuficiência renal crónica, hipertensão). Por outro lado, ficou por esclarecer a causa do quadro icterico, fazendo supor que a mesma possa ter originado a NAE ou que o próprio quadro clínico e patológico da obstrução tenha levado à NAE.

O tratamento da NAE não é específico, devendo ser manejado de forma análoga a condições clínico-patológicas semelhantes. Do ponto de vista local, justifica-se a administração endovenosa de inibidores da secreção ácida (antagonistas H₂ ou inibidores da bomba de prótons). As medidas gerais incluem hidratação adequada, tratamento da patologia de base e nutrição parenteral temporária. Foram tomadas todas as atitudes terapêuticas referidas acima. Foi ainda instituído um antibiótico de largo espectro de ação, embora não existam dados que suportem o uso rotineiro de antibióticos na NAE; podem ser usados empiricamente se o estado clínico do doente o justificar.⁴

Nos primeiros relatos de NAE o prognóstico foi descrito como reservado.⁴ A complicação mais associada à NAE é a estenose do esófago, que ocorre em cerca de 14% dos casos.¹⁵ A NAE não constitui necessariamente um evento terminal;^{7,12} não sendo inevitavelmente uma situação fatal ou irreversível.^{11,16} O prognóstico parece depender mais da situação clínica de base, das comorbilidades e da idade avançada dos doentes do que das lesões esofágicas.^{15,17,18}

Em conclusão, a NAE é uma situação clínica rara, embora se suponha que alguns casos passem despercebidos. A sua etiopatogénese continua a ser discutida, não sendo apontada uma causa ou mecanismo único, admitindo-se a isquemia na maioria dos casos. A maior parte dos doentes apresenta multipatologia de base, o que parece condicionar mais o prognóstico do que as lesões esofágicas *per si*. ■

Bibliografia

1. Goldenberg SP, Wain SL, Marignani P. Acute necrotizing esophagitis. *Gastroenterology*, 1990; 98:493-496.
2. Lee KR, Stark E, Shaw FE. Esophageal infarction complicating spontaneous rupture of the thoracic aorta. *JAMA* 1977; 237:1233-1234.
3. Brennan JL. Case of extensive necrosis of oesophageal mucosa following hypothermia. *J Clin Pathol* 1967; 20:581-584.
4. Lacy BE, Toor A, Bensen SP et al. Acute esophageal necrosis: report of two cases and a review of the literature. *Gastrointestinal. Endoscopy* 1999; 49: 527-532.
5. Etienne JP, Roge J, Delavierre P et al. Nécroses de l'oesophage d'origine vasculaire. *Sem Hop Paris* 1969; 23:1599-1606.
6. Postlethwait RW, Musser AW. Changes in the esophagus in 1000 autopsy specimens. *Cardiovasc Sur* 1974; 68: 953-956.
7. Moretó M, Ojembarrera E, Zaballa M et al. Idiopathic acute oesophageal necrosis: not necessarily a terminal event. *Endoscopy* 1993; 25:534-538.
8. Mangan TF, Colley AT, Wytocck DH. Antibiotic-associated with acute necrotizing esophagitis. *Gastroenterology* 1990; 99: 900-905.
9. Cattani P, Cuillerier E, Cellier C et al. Black esophagus associated with herpes esophagitis. *Gastrointestinal. Endoscopy* 1999; 49:105-107.
10. MacManus JPA, Webb JN. A yeast like infection of oesophagus caused by *Lactobacillus acidophilus*. *Gastroenterology* 1975; 68:583-586.
11. Róldan AB, Andrada JL, Vidal AA et al. Esófagitis necrosante aguda. *Gastroenterología y Hepatología* 2000; 23:79-81.
12. Soussan EB, Savoye G, Hochain P et al. Acute esophageal necrosis: a 1-year prospective study. *Gastrointestinal. Endoscopy* 2002; 56: 213-217.
13. Tuso P, Marignani P. Necrotizing duodenitis: a stress-associated lesion? *J Clin Gastroenterology* 1990; 12:29-32.
14. Kram M, Gorenstein L, Eisen D et al. Acute oesophageal necrosis associated with gastric volvulus. *Gastrointestinal. Endoscopy* 2000; 51: 610-612.
15. Benoit R, Grobost O. Oesophage noir en rapport avec une nécrose aiguë oesophagienne : un nouveau cas. *Press Med* 1999 ; 28:1509-1512.
16. Erdozain JC, Herrera A, Molina E et al. Idiopathic acute oesophageal necrosis: report of a new case. *Endoscopy* 1994; 26:713.
17. Augusto F, Fernandes V, Cremers MI et al. Acute necrotizing esophagitis: a large retrospective case series. *Endoscopy* 2004; 36: 411-415.
18. Lopes de Freitas J, Fonseca J, Fonseca C et al. Esófagite aguda necrosante idiopática: análise de oito casos de esófago negro. *GE-J Port Gastroenterologia* 1998; 4: 243-248.