

Condensação Pulmonar no Jovem: A Propósito de um Caso Clínico *Lung Condensation in Young Adult: A Clinical Case Report*

Ana Margarida Fernandes, Pedro Gil, Janine Resende, Margarida Correia, Vasco Tavares, João Valente

Resumo

O tumor miofibroblástico inflamatório do pulmão é um tumor benigno raro, de etiologia desconhecida. Apesar da sua natureza benigna é assim designado pela sua propensão para mimetizar um processo maligno. Esta entidade pode mimetizar situações clínicas mais frequentes, nomeadamente processos infecciosos, levando a ciclos prolongados de antibioterapia na ausência de isolamento de um agente. Esta deve ser suspeitada em quadros respiratórios com imagem sugestiva e ausência de resposta à terapêutica. Descreve-se o caso de um jovem que apresentou um tumor miofibroblástico inflamatório do pulmão.

Palavras-chave: Adulto Jovem; Neoplasias de Tecido Muscular; Neoplasias do Pulmão.

Introdução

O tumor miofibroblástico inflamatório foi pela primeira vez observado no pulmão e descrito por Brunn em 1937.¹ Em 1954 Umiker *et al* atribuíram-lhe esta designação dada a sua propensão para mimetizar clínica e radiologicamente um processo maligno.²

É um tumor raro, de etiologia desconhecida, surgindo mais frequentemente no pulmão e na órbita. Existem casos descritos de atingimento de variados locais anatómicos, nomeadamente sistema nervoso central, aparelho gastro-intestinal e sistema musculoesquelético.²

Descreve-se o caso de um jovem que apresentava uma opacificação no lobo médio do pulmão direito, e cujo o estudo etiológico revelou tratar-se de um tumor miofibroblástico inflamatório do pulmão (TMIP).

Caso clínico

Doente do sexo masculino com 22 anos, caucasiano, sem antecedentes pessoais de relevo, recorreu ao Serviço de Urgência por um quadro de dor pleurítica associada a dispneia, tosse com expectoração purulenta, astenia e febre com cerca de 10 dias de evolução. Negava outras queixas. Por este motivo, já tinha recorrido ao seu médico assistente que

Unidade de Cuidados Intermédios do Serviço de Medicina Interna do Centro Hospitalar de Vila Nova Gaia/Espinho, Vila Nova de Gaia, Portugal

Abstract

Myofibroblastic inflammatory tumor of the lung is a rare benign tumor of unknown etiology. Despite its benign nature is known for its propensity to mimic a malignant process. This entity may mimic most common clinical situations, particularly infectious processes, leading to prolonged cycles of antibiotic therapy in the absence of isolation of an agent. It should be suspected in respiratory conditions with suggestive image in the lack of response to therapy. We report a case of a young man presented with a myofibroblastic inflammatory tumor of the lung.

Keywords: Granuloma, Plasma Cell; Lung Neoplasms; Young Adult.

o medicou com claritromicina, mas sem melhoria das queixas.

Ao exame objetivo de salientar, febre (temperatura timpânica 38,1°C), polipneia, com saturação periférica de oxigénio de 95% em ar ambiente, mas sem alterações na auscultação pulmonar. Analiticamente, apresentava uma hipoxemia ligeira com pressão parcial de oxigénio no sangue arterial de 63 mmHg, elevação dos parâmetros inflamatórios com leucocitose de 17 610/uL, com 14 616 neutrófilos, e proteína C reativa de 24,25 mg/dL. A telerradiografia postero-anterior do tórax revelou a presença de uma opacificação no lobo superior do pulmão direito (Fig. 1). Decidido internamento na Unidade de Cuidados Intermédios de Medicina por condensação pulmonar direita sugestiva de pneumonia adquirida na comunidade com insuficiência respiratória tipo 1.

Iniciou antibioterapia empírica com ceftriaxone e azitromicina e oxigenioterapia a 2 L/min por lunetas nasais. As hemoculturas e a pesquisa dos antígenos urinários do *Pneumococcus* e *Legionella pneumophila* foram negativas.

Apesar da antibioterapia instituída, o doente apresentou agravamento clínico, com manutenção da febre, dispneia com necessidade de fração inalada de oxigénio (FiO₂) progressivamente mais elevada, tosse e aumento dos parâmetros inflamatórios, pelo que, ao 4º dia de internamento, colheu novas hemoculturas, bacteriológico e micobacteriológico da expectoração, que foram negativos. Repetiu a telerradiografia do tórax, sem evidência de melhoria. Os marcadores víri-

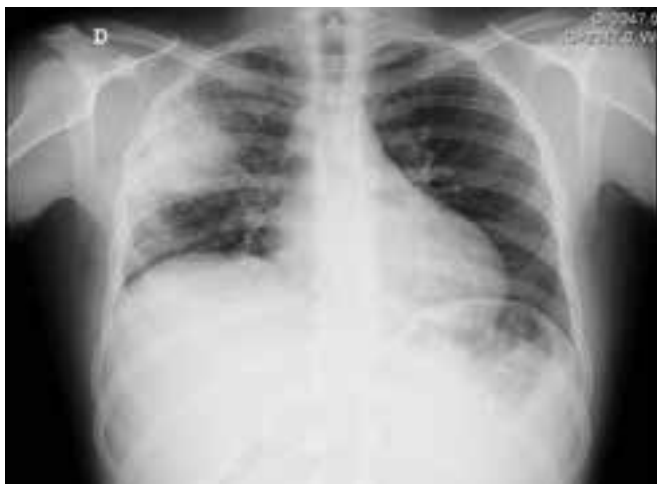

Figura 1: Telerradiografia do tórax com opacificação no lobo superior direito

cos da hepatite B e C e do vírus da imunodeficiência humana foram negativos. As serologias para o *Aspergillus*, *Legionella pneumophila*, *Leptospira*, *Salmonella*, *Brucela*, *Toxoplasma*, *Hidatidose*, *Citomegalovírus*, *Mycoplasma pneumoniae*, *Listeria monocytogenes*, *Rickettsia conorii* e sífilis foram negativas para infecção aguda. O complemento, as imunoglobulinas G, A, M e a enzima conversora da angiotensina (ECA) estavam dentro dos valores de referência. A pesquisa de auto-anticorpos anti-nucleares (ANA) e anti-citoplasma dos neutrófilos (ANCA) foi negativa. A imunofenotipagem do sangue periférico foi negativa.

Realizou tomografia computadorizada (TC) torácica que revelou a presença de diversos gânglios mediastínicos reativos, derrame pleural esquerdo de pequeno volume e extensa consolidação parenquimatosa com broncograma aéreo no lobo superior direito (LSD) e menos extensas nos lobos inferiores (Fig. 2A). Na broncofibroscopia identificadas algumas secreções purulentas a nível da via aérea alta e mucosa friável, congestiva e edemaciada a nível do LSD. Os exames bacteriológicos, micobacteriológicos e citológicos do lavado brônquico e bronco-alveolar foram negativos.

Ao final de duas semanas de internamento, por agravamento progressivo da dispneia e da insuficiência respiratória, com febre mantida, apesar da antibioterapia de largo espectro, decidiu-se associar anti-fúngico e corticoterapia de ação rápida (hidrocortisona). Repetiu TC torácica que mostrou a manutenção da consolidação no LSD e o derrame pleural esquerdo, evidenciando-se, de novo, uma imagem nodular no LSD e algumas opacidades mal definidas com predomínio sub-pleural em ambos os pulmões (Fig. 2B). Suspendeu o antifúngico e iniciou prednisolona oral na dose de 1 mg/kg/dia.

Realizou biópsia aspirativa transtorácica, sendo a pesquisa de aeróbios e anaeróbios, o exame micológico e micobacteriológico negativos. A histologia da lesão evidenciou apagamento da arquitetura do parênquima pulmonar por

proliferação de células fusiformes, sem atipia valorizável, associado a abundante infiltrado inflamatório sem granulomas epitelioides, aspetos muito sugestivos de tumor miofibroblástico inflamatório (Fig. 3). Suspendeu a antibioterapia em curso e manteve tratamento com prednisolona oral, verificando-se melhoria clínica e radiológica. A TC torácica efectuada ao fim de 30 dias de corticoterapia, revelou regressão da condensação do LSD e das opacidades sub-pleurais, sem derrame pleural.

O caso foi apresentado em reunião multidisciplinar concluindo-se que dada a extensão das lesões o doente não seria candidato a cirurgia de remoção do tumor, decidindo-se por tratamento conservador com corticoterapia e eventualmente com o inibidor da ALK (*anaplastic lymphoma kinase*), crizotinib.

O doente teve alta ao 55º dia de internamento, mantendo seguimento em consulta de Medicina Interna e corticoterapia em desmame progressivo. Realizou tomografia de emissão de positrões (PET) que não evidenciou focos de doença metabolicamente ativa. A hibridização *in situ* da peça de biópsia pulmonar foi negativa para o rearranjo do gene ALK.

Após 6 meses com corticoterapia em dose baixa, estava assintomático, repetiu TC torácico de controlo (Fig. 2C) que mostrou regressão da consolidação do LSD, agora com duas imagens nodulares (LSD e lobo superior esquerdo) com aproximadamente 2 cm de maior diâmetro.

Discussão

O TMIP é raro, nos adultos constitui cerca de 0,7% de todos os tumores pulmonares.³ Contrariamente, nas crianças é a causa mais frequente de massas pulmonares, cerca de 50% de todos os tumores pulmonares pediátricos.³ Sem predileção por raça ou sexo.^{1,3} Pode manifestar-se desde o primeiro ano de vida até à 8ª década.³ Mais de 50% dos casos ocorrem em doentes com idade inferior aos 40 anos, e 15% em crianças com idade inferior aos 10 anos.⁴

A sua etiologia é desconhecida, existindo controvérsia sobre a sua natureza ser devida a uma lesão reativa ou tratar-se de uma verdadeira neoplasia.¹ Pensa-se que possa resultar de uma resposta inflamatória local exagerada a lesão tecidual, mais frequentemente a uma infecção ou traumatismo local; auto-imunidade; ou associação com outra neoplasia nomeadamente o fibrossarcoma de baixo grau com células inflamatórias, o que tem levado alguns autores a considerar esta patologia como uma neoplasia de baixo grau.^{3,4} No entanto, estudos recentes sobre a translocação cromossômica envolvendo o gene da ALK, sugerem que mudanças a nível cromossômico, como rearranjos envolvendo a região lócus do recetor tirosina-cinase do ALK (banda cromossomo 2p23), ou aneuploidia do DNA, podem indicar uma natureza benigna destas lesões, especialmente devido ao fato de que habitualmente são tumores são de crescimento lento e local.^{1,6}

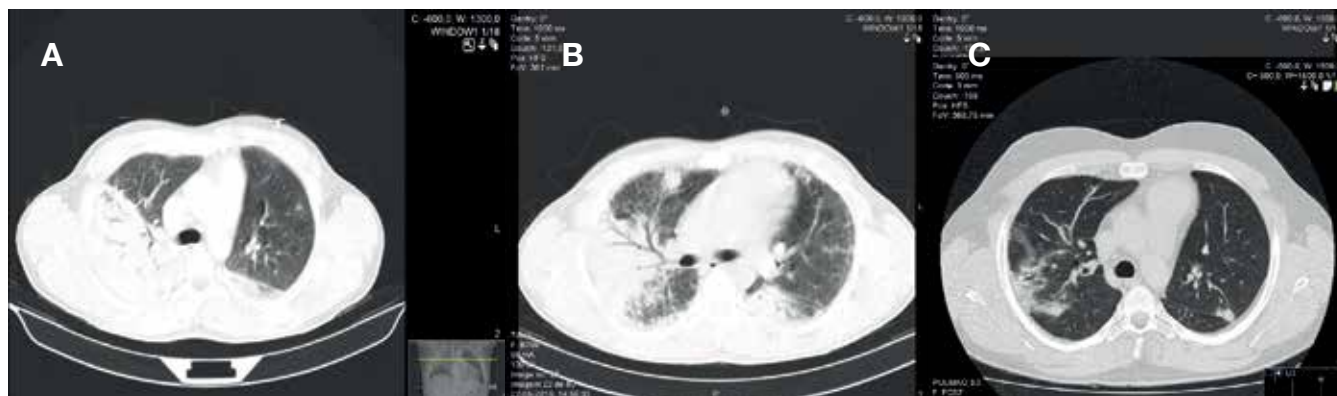


Figura 2: Tomografia computadorizada com A: extensa consolidação parenquimatosa com broncograma aéreo no lobo superior direito. B: consolidação com uma imagem nodular de novo no lobo superior direito e algumas opacidades com predomínio sub-pleural em ambos os pulmões. C: regressão da consolidação do lobo superior direito, com duas imagens nodulares no lobo superior direito e esquerdo

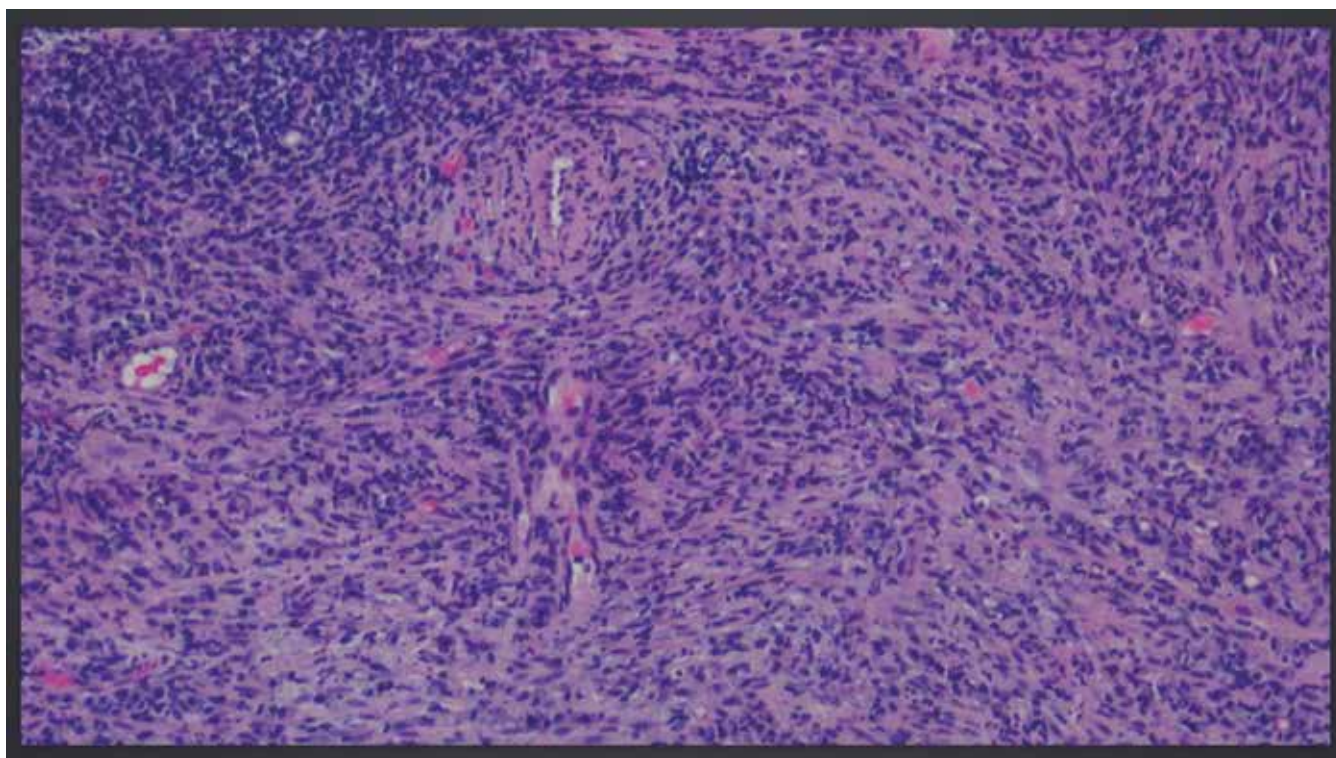


Figura 3: Histologia da lesão pulmonar mostrando apagamento da arquitetura do parênquima pulmonar por proliferação de células fusiformes, sem atipia valorizável, associado a abundante infiltrado inflamatório sem granulomas epitelióides, aspetos muito sugestivos de tumor miofibroblástico inflamatório

Histologicamente, surge a partir de uma área de pneumonia organizativa,³ resultando da proliferação de fibroblastos fusiformes com um infiltrado inflamatório polimorfo com células agudas e crónicas com vários graus de fibrose, necrose e reações granulomatosas.³ Pode manifestar-se como uma massa única ou múltipla.

Neste caso concluiu-se que foi, muito provavelmente, resultado de um processo infeccioso pulmonar, uma vez que o doente tinha história prévia compatível com infeção respiratória com alguns dias de evolução.

A apresentação clínica é muito variável, podendo ser assintomática ou manifestando-se com tosse, dispneia, dor torácica, hemoptises, febre e perda de peso.^{1,3,5} Radiologicamente pode-se apresentar como uma massa ou nódulo pulmonar solitário de localização periférica, com predileção pelos lobos inferiores (87%), massas múltiplas (5%), adenopatias hilares ou mediastínicas (7%), derrame pleural (10%), atelectasias (8%).³ Raramente, demonstram um comportamento local invasivo com extensão aos hilos, mediastino, pleura ou diafragma, comportando-se como um tumor maligno.³

A ressecção cirúrgica oferece o diagnóstico e tratamento, estando recomendada, e com bons resultados, no caso de lesões únicas.^{1,3,5} A abordagem terapêutica nas lesões multifocais não é tão consensual.⁵ A corticoterapia evidenciou bons resultados em crianças com invasão hilar e mediastínica, em adultos sem condição cirúrgica e nos casos de metastização óssea e para outros órgãos distantes.^{1,5} A quimioterapia com crizotinib, um inibidor da ALK, tem sido eficaz nos casos em que a imunohistoquímica é positiva para o rearranjo do gene ALK.^{1,6} A radioterapia também está a ser usada em casos multifocais ou com invasão local ou recidiva.⁶

Este tipo de tumores tem uma evolução muito imprevisível, podendo ir desde a resolução espontânea, à estabilidade clínica, progressão com invasão local, recidiva, metastização ou transformação em sarcoma, o que leva alguns autores a considerar esta patologia como uma neoplasia de baixo grau.^{3,5}

Conclusão

O TMIP é uma entidade rara e pouco conhecida. A sua apresentação clínica, analítica e radiológica pode mimetizar outras situações clínicas mais frequentes, nomeadamente processos infecciosos pulmonares levando a ciclos prolongados e desnecessários de antibioterapia na ausência de isolamento de um agente causal. O atraso no diagnóstico e tratamento pode ter consequências graves, com progressão da lesão com invasão hilar, mediastínica e diafragmática. O TMIP deve ser incluído no diagnóstico diferencial de nódulos pulmonares solitários ou nódulos múltiplos em adultos jovens. Perante a presença de clínica respiratória e imagem sugestiva, a ausência de resposta à terapêutica, deve-se suspeitar desta entidade e realizar biópsia aspirativa transtorácica. ■

Protecção de Seres Humanos e Animais: Os autores declaram que não foram realizadas experiências em seres humanos ou animais.

Direito à Privacidade e Consentimento Informado: Os autores declaram que nenhum dado que permita a identificação do doente aparece neste artigo.

Conflitos de Interesse: Os autores declaram a inexistência de conflitos de interesse na realização do presente trabalho.

Fontes de Financiamento: Não existiram fontes externas de financiamento para a realização deste artigo.

Correspondência: Ana Margarida Fernandes
amargarida@portugalmail.pt
Unidade de Cuidados Intermédios do Serviço de Medicina Interna,
Centro Hospitalar de Vila Nova Gaia/Espinho,
Vila Nova de Gaia, Portugal
Rua Conceição Fernandes, 4434-502 Vila Nova de Gaia

Recebido: 06/09/2016

Aceite: 03/11/2016

REFERÊNCIAS

1. Panagiotopoulos N, Patrini D, Gvinianidze L, Woo WL, Borg E, Lawrence D. Inflammatory myofibroblastic tumor of the lung: a reactive lesion or a true neoplasm? *J Thorac Dis.* 2015;7:908-11.
2. Costa T, Freitas R, António N, Pina R, Bernardes J, Verissimo T, et al.

3. Pseudotumor inflamatório envolvendo a articulação esternoclavicular. *Med Intern.* 2009;16: 152-5.
4. Pinilla I, Herrero Y, Torres M, Nistal M, Pardo M. Tumor inflamatorio miofibroblástico pulmonar. *Radiología.* 2007;49: 53-5.
5. Llorens C, Caravajal J, Madueño J, Gómez B, Rodríguez-Paniagua J, González C. Intraparenquimal pulmonary inflammatory pseudotumors. *Arch Bronconeumol.* 2003;39: 527-30.
6. Patnana M, Sevrakov A, Elsayes K, Viswanathan C, Lubner M, Menias C. Inflammatory pseudotumor: the great mimicker. *AJR Am J Roentgenol.* 2012;198:217-27.
7. Butrynski JE, D'Adamo DR, Hornick JL, Dal Cin P, Antonescu CR, Jhanwar SC, et al. Crizotinib in ALK-rearranged inflammatory myofibroblastic tumor. *N Engl J Med.* 2010;363:27-33.