

## Sinal do Dente Molar: Um Diagnóstico Atípico em Idade Adulta

### *Molar Tooth Sign: Atypical Diagnosis in Adulthood*

Margarida Lopes Madeira (<https://orcid.org/0000-0001-8056-3281>), Daniela Félix Brigas (<https://orcid.org/0000-0001-6132-7611>), Francisca Santos (<https://orcid.org/0000-0002-0230-9517>), Emily Gonzalez (<https://orcid.org/0000-0001-7002-5279>)

**Palavras-chave:** Anomalias Congénitas/diagnóstico por imagem.

**Keywords:** *Abnormalities, Multiple/diagnostic imaging.*

Apresenta-se o caso de uma mulher, 45 anos, com história de ataxia ligeira na infância e sem medicação habitual, que recorreu ao serviço de urgência por quadro de náuseas, vômitos e cefaleia holocraniana, de intensidade 6/10. Exame objetivo sem alterações, nomeadamente ataxia ou apraxia oculomotora. Analiticamente constatou-se hiponatremia grave ( $\text{Na}^+$  115 mmol/L) e foi internada no Serviço de Medicina. Da investigação etiológica: apresentava-se euvolemia, sódio urinário de 302 mmol/L, foi excluído hipotireoidismo e história de polidipsia. Por suspeita de síndrome de secreção inapropriado de hormona antidiurética associada a alteração estrutural do sistema nervoso central foi pedida ressonância magnética crânio-encefálica (RM-CE) que revelou uma malformação complexa do mesencéfalo - alongamento e estreitamento da junção ponto-mesencefálica, aprofundamento da fossa interpeduncular, espessamento e horizontalização dos pedúnculos cerebelosos superiores - em forma de dente molar e por isso denominado "sinal do dente molar" (Fig. 1).

O sinal do dente molar foi inicialmente identificado na síndrome de Joubert (SJ) - autossômica recessiva, descrita inicialmente em 1968 e caracterizada imagiologicamente por este sinal.<sup>1,2</sup> Posteriormente, o sinal do dente molar foi identificado noutras síndromes, atualmente agrupadas e denominadas como SJ e síndromes relacionadas.<sup>3</sup>

Os principais sinais e sintomas são ataxia, hipotonia difusa, atraso no desenvolvimento, alteração do padrão respiratório e apraxia oculomotora. Maioritariamente o diagnóstico é feito nos primeiros meses de vida.<sup>4</sup>

Até ao momento existem cerca de 200 casos destas síndromes descritos, sendo este particularmente raro, já que o diagnóstico foi realizado na idade adulta.<sup>5</sup> Neste caso havia história de ligeiro atraso no desenvolvimento da marcha na

infância, que não foi valorizado, sendo que a doente negou qualquer outra alteração cognitivo-motora. Na consulta de genética apurou-se mutação no gene *CC2D2A* em heterozigotia, já anteriormente associado ao SJ. Apesar da heterozigotia não justificar a SJ, poderá tratar-se de uma mutação composta ou uma nova associação genética, necessitando de uma investigação genética complexa.<sup>6</sup> ■

#### **Declaração de Contribuição / Contributorship Statement:**

Margarida Lopes Madeira, Daniela Félix Brigas – Tratamentos de dados, Redação do manuscrito

Francisca Santos - Pesquisa bibliográfica, Revisão do manuscrito

Emily Gonzalez – Revisão do manuscrito.

#### **Responsabilidades Éticas**

Conflitos de Interesse: Os autores declaram não possuir conflitos de interesse.

Suporte Financeiro: O presente trabalho não foi suportado por nenhum subsídio o bolsa ou bolsa.

Proveniência e Revisão por Pares: Não comissionado; revisão externa por pares.

#### **Ethical Disclosures**

Conflicts of Interest: The authors have no conflicts of interest to declare.

Financial Support: This work has not received any contribution grant or scholarship.

Provenance and Peer Review: Not commissioned; externally peer reviewed.

© Autor (es) (ou seu (s) empregador (es)) e Revista SPMI 2022. Reutilização permitida de acordo com CC BY-NC. Nenhuma reutilização comercial.

© Author(s) (or their employer(s)) and SPMI Journal 2022. Re-use permitted under CC BY-NC. No commercial re-use.

#### **Correspondence / Correspondência:**

Margarida Lopes Madeira – margarida.lmadeira@gmail.com

Serviço de Medicina Interna, Centro Hospitalar de Setúbal, Setúbal, Portugal

Rua Camilo Castelo Branco, Aptd. 140, 2910-046, Setúbal

Received / Recebido: 05/05/2021

Accepted / Aceite: 13/12/2021

Publicado / Published: 23/06/2022

Serviço de Medicina Interna, Centro Hospitalar de Setúbal, Setúbal, Portugal.

<https://doi.org/10.24950/rspmi.646>

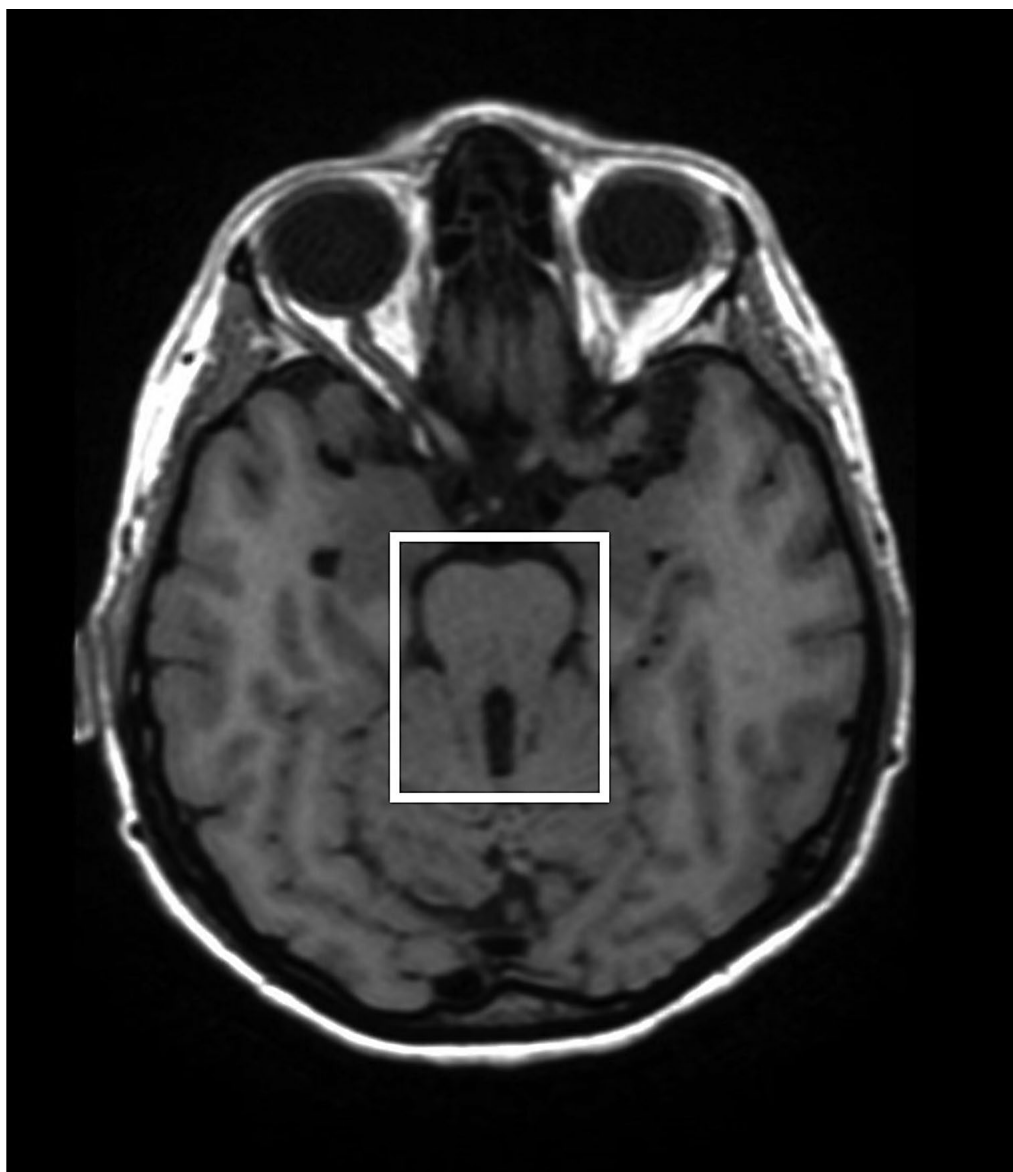


Figura 1: RM-CE - Sinal do dente molar.

#### REFERÊNCIAS

1. Poretti A, Boltshauser E, Loenneker T, Valente EM, Brancati F, Il'yasov K, Huisman TA. Diffusion tensor imaging in Joubert syndrome. *AJNR Am J Neuroradiol.* 2007;28:1929-33. doi: 10.3174/ajnr.A0703.
2. Sarikaya B, Akpınar E, Karlı-Ogus K, Cil B. Joubert syndrome MRI findings. *Neuroanatomy.* 2004;1:330- 1
3. Barkovich AJ, Raybaud C. *Pediatric Neuroimaging*, 5th ed. Philadelphia: Lippincott Williams and Wilkins; 2012.
4. Joubert M, Eisenring JJ, Andermann F. Familial dysgenesis of the vermis: a syndrome of hyperventilation, abnormal eye movements and retardation. *Neurology.* 1968;18:302-03.
5. Choh SA, Choh NA, Bhat SA, Jehangir M. MRI findings in Joubert syndrome. *Indian J Pediatr.* 2009;76:231-5. doi: 10.1007/s12098-008-0232-1.
6. Xiao D, Lv C, Zhang Z, Wu M, Zheng X, Yang L, Li X, Wu G, Chen J. Novel CC2D2A compound heterozygous mutations cause Joubert syndrome. *Mol Med Rep.* 2017;15:305-8. doi: 10.3892/mmr.2016.6007.