

Actinomicose com Pneumonia Organizativa, Piomiosite Cervical e Diparesia Braquial

Actinomycosis with Organizing Pneumonia, Cervical Pyomyositis and Brachial Diparesis

Renata Violante Silva¹, Dulce Apolinário², Ana Isabel Loureiro², Fernando Guimarães¹

Resumo

A actinomicose é uma infeção pouco comum hoje em dia, em regra com curso arrastado e supurativo, podendo complicar-se de trajetos fistulosos. Os *actinomyces* são agentes da flora normal de várias mucosas humanas, em geral pouco patogénicos, mas em situações de disrupção da mucosa podem provocar doença. A forma mais vulgar da doença é a oro-cervicofacial, seguida da abdominopélvica e da pulmonar. O diagnóstico é frequentemente difícil e passa pelo isolamento microbiológico de *actinomyces* ou pela identificação dos típicos “grãos de enxofre” nos tecidos afectados ou material purulento. Apresentamos o caso raro de um homem de 49 anos de idade com forma cervical da doença, complicada por miosite prevertebral e atingimento de raízes nervosas, condicionando diparesia braquial, e por pneumonia organizativa.

Palavras-chave: Actinomicose Cervicofacial; Paresia ; Pneumonia Organizativa Criptogénica.

Introdução

A actinomicose é uma infeção tórpida, geralmente de curso crónico e supurativo, causada por bactérias do género *Actinomyces*, anaeróbias gram-positivas, não ácido-resistentes, com aparência filamentosas existentes na flora normal das mucosas humanas, sobretudo oral, cólica e vaginal, que, sob certas circunstâncias, se podem tornar patogénicas.^{1,2} A espécie *Actinomyces israelii* é a mais comum. A doença afeta sobretudo homens entre a 2ª e a 5ª década de idade.^{3,4} Não se transmite de pessoa a pessoa.⁵ Tornou-se rara graças à melhoria da saúde oral e à mais precoce instituição de antibióticos para infeções. Em geral apresenta-se em uma de três diferentes localizações: cervicofacial, abdominopélvica e pulmonar/torácica.^{1,3}

A actinomicose tem grande variabilidade de apresentação, desde infeção aguda a lesão crónica que se dissemina lentamente.¹ O diagnóstico atempado não é fácil, sendo evocadora a combinação de progressão desrespeitando os limites dos te-

Abstract

Actinomycosis is an uncommon infectious disease nowadays, usually presenting a relenting course, with suppuration, sometimes complicated by sinus tract formation. Actinomyces are agents of normal flora existing on many human mucosae, usually nonpathogenic. However, under certain situations of mucosal disruption they can produce disease. Oral-cervicofacial disease is the most common form of actinomycosis, followed by abdominopelvic and pulmonary forms. The diagnosis is often difficult and it is based on microbiological isolation of actinomyces or recognition of the typical 'sulfur granules' in affected tissues or purulent material. In this case-report we present the rare situation of a 49-year-old man with cervical form of the disease, complicated by prevertebral myositis and involvement of nervous roots, resulting in brachial diparesis, as well as by organizing pneumonia.

Keywords: Cervicofacial Actinomycosis; Paresia; Cryptogenic Organizing Pneumonia.

cidos, com formação de massa; o desenvolvimento de trajetos fistulosos, que podem resolver com antibiótico; e tendência à recidiva, pois a cura exige tratamento prolongado.^{1,2} O início do quadro é muitas vezes insidioso e confunde-se com o de celulites ou neoplasias.^{1,6}

Tipicamente, as lesões actinomicóticas apresentam abscessos com colónias de bactérias amareladas, descritas como ‘grãos de enxofre’, observados macroscopicamente no tecido ou material purulento, e geralmente no exame histopatológico.¹

A tomografia computadorizada (TC) ou a ressonância magnética (RM) mostram massas de aspeto infiltrativo definidas de tipo inflamatório,⁷ que, no contexto clínico adequado, podem lembrar esta possibilidade diagnóstica, tornando menos prováveis infeções comuns e neoplasias, e permitindo a abordagem invasiva para colheita de material por punção com agulha.^{1,4,8,9}

O diagnóstico definitivo é feito pela cultura positiva para *actinomyces*. Contudo, a maioria destas infeções é de natureza polimicrobiana, encontrando-se simultaneamente outros agentes.^{1,3,9} A identificação precisa da espécie, muitas vezes impossível, faz-se pela combinação do aspeto e coloração das colónias com testes bioquímicos e espetométricos. Em centros especializados recorre-se a técnicas de amplificação de ADN ribossómico do *actinomyces*.¹⁰

¹Serviço de Medicina Interna, Centro Hospitalar Trás-os-Montes e Alto Douro, Hospital de Vila Real, Vila Real, Portugal

²Serviço de Pneumologia, Centro Hospitalar Trás-os-Montes e Alto Douro, Hospital de Vila Real, Vila Real, Portugal

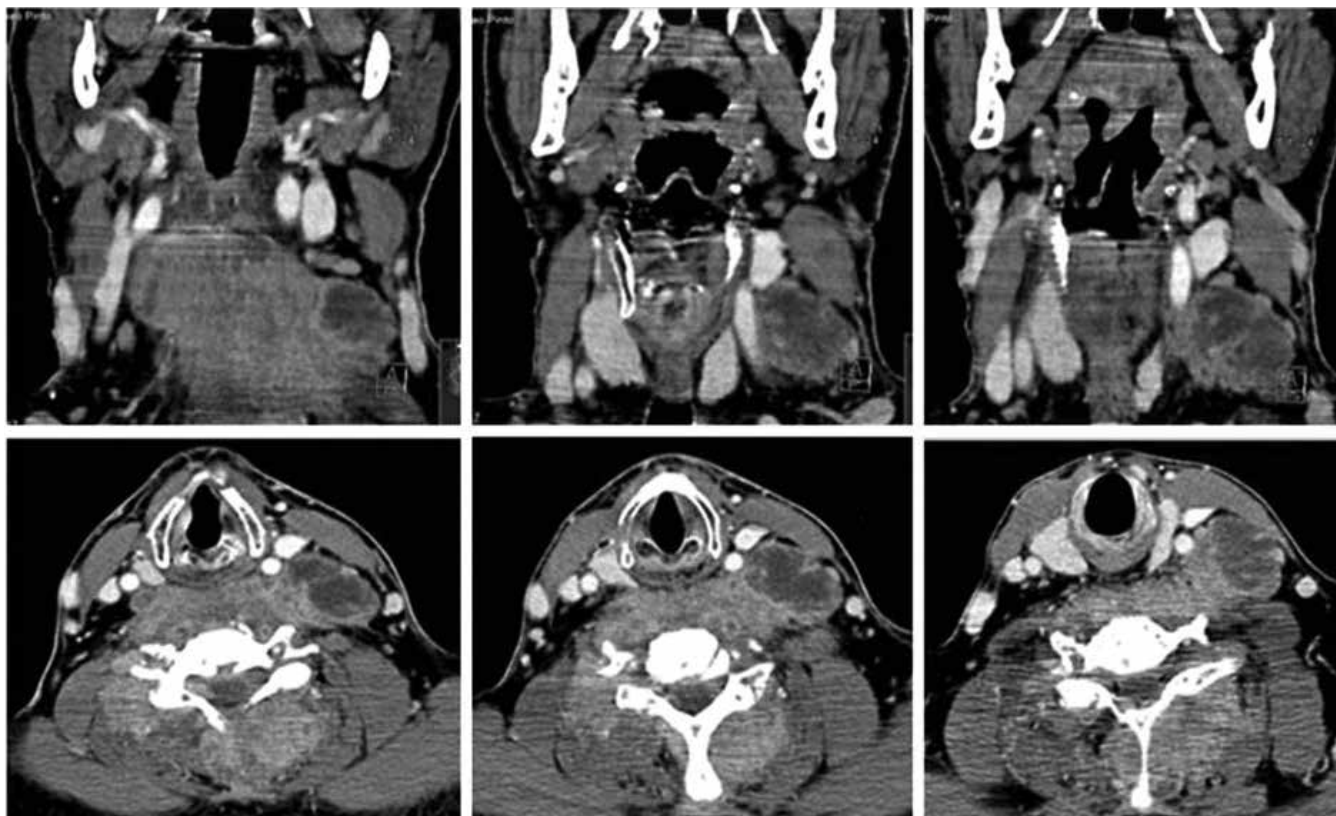


Figura 1: TC que mostrou adenopatia com centro necrosado lateral ao terço médio da carótida comum esquerda e posterior ao músculo esternocleidomastoideu, com 39 x 26 mm; espessamento e várias coleções abcedadas dos músculos da região pré-vertebral e para-espinhais do pescoço

O tratamento deve ser prolongado para evitar recidivas, sendo a penicilina a primeira escolha.¹ Em caso de alergia, podem ser utilizadas eritromicina, doxiciclina ou clindamicina. Ceftriaxone, imipenem ou piperacilina/tazobactam parecem ser eficazes.¹ Frequentemente, a antibioterapia é suficiente, se necessário coadjuvada pela drenagem percutânea de coleções abcedadas. A cirurgia continua a ser necessária para a cura em diversas situações.^{1,2}

Apresentamos um caso clínico de actinomicose cervical com envolvimento muscular e radicular e pneumonia organizativa possivelmente secundária, manifestações incomuns.

Caso Clínico

Um homem de 49 anos previamente saudável, fumador e com hábitos alcoólicos, começou com cervicalgia intensa e limitação da mobilidade do pescoço, sem melhoria com anti-inflamatório. Quinze dias depois, iniciou quadro de febre, tosse e cefaleia, e recorreu ao Serviço de Urgência. Estava febril, taquicárdico, com dor à mobilização do pescoço, sendo a restante observação física irrelevante. A radiografia torácica mostrava alterações inespecíficas; a tomografia computadorizada (TC) evidenciava densificação dos lobos pulmonares inferiores com fenómenos atelectásicos subsegmentares e opacidades nodulariformes do lobo médio e língula. Foi internado em Pneumologia por a suspeita de pneumonia. A broncofibroscopia não revelou lesões e as culturas das secreções brônquicas foram negativas. A TC

cranioencefálica foi normal e a da coluna cervical mostrou fenómenos espondilíticos e protrusões discais sem conflito radicular. Apresentou franca melhoria clínica com levofloxacina.

Passado um mês, voltou a ter picos febris diários, cervicalgia e toracalgia pleurítica direita. Reavaliado na consulta, as análises mostraram elevação dos parâmetros inflamatórios e nova TC torácica mostrou regressão das referidas opacidades e a presença de formação nodular de 14 mm de diâmetro no lobo inferior direito de localização posterior e justapleural. O resultado da biópsia transtorácica desta lesão foi compatível com pneumonia organizativa (PO). Iniciou prednisolona 0,5 mg/kg/dia.

Um mês depois, por persistência de cervicalgia incapacitante associada à subida de parâmetros inflamatórios foi admitido no Serviço de Medicina Interna. Adotava posição da cabeça em rotação esquerda; apresentava febre e cervicalgia associada a fraqueza muscular dos membros superiores, diparésia braquial, com limitação na abdução e na preensão das mãos; do restante exame físico destaque para má higiene dentária e algumas cáries e tumefação dolorosa na região cervical superior à esquerda. Apresentava leucocitose com neutrofilia, trombocitose e elevação da proteína C reativa. Os marcadores dos vírus de hepatite B e C, da imunodeficiência humana (VIH) e autimunidade foram negativos. A TC mostrou adenopatia com centro necrosado lateral ao terço médio da carótida comum esquerda e posterior ao músculo esternocleidomastoideu, com 39 x 26 mm; posteriormente à faringe e à laringe, espessamento e vá-

rias coleções abcedadas dos músculos da região pré-vertebral e para-espinhais do pescoço (Fig. 1); e lesões pericentimétricas de aspeto inflamatório nos músculos esplénio e supra-espinhoso bilateralmente. Não apresentava lesões pulmonares. A eletromiografia foi compatível com plurirradiculite cervical bilateral.

Iniciou antibioterapia combinada com base empírica (flucloxacilina, doxiciclina e clindamicina).

Na primeira semana de internamento, manteve febre alta, que cedeu após punção e drenagem parcial de pus das lesões abcedadas da referida adenopatia. Foi isolado bacilo gram positivo com aspeto filamentosso ramificado, identificado como *Actinomyces spp.*, possível *A. israelii*. Substituiu-se o esquema antibiótico por penicilina endovenosa 4/4 horas.

Apresentou franca melhoria clínica com apirexia e redução da cervicalgia e da diparesia braquial, acelerada pela reabilitação fisioterápica. A antibioterapia foi prolongada em ambulatório com amoxicilina oral num total de 6 meses, com regressão clínica e imagiológica das lesões referidas e total recuperação neurológica.

Discussão

A actinomicose oro-cervicofacial é a forma mais frequente.^{1,3} Apresenta-se como edema, abscesso ou massa nos tecidos moles^{4,11} ou ocasionalmente como ulceração.² As localizações mais comuns são no ângulo da mandíbula, região submandibular, bochechas, espaço submentoniano, retromandibular e articulação temporomandibular.¹

A baixa patogenicidade dos *actinomyces* da flora oral pode ser estimulada perante um meio propício ou fatores predisponentes como exodontias prévias, cáries, quistos de origem inflamatória, corpos estranhos, traumatismo ou cirurgia das estruturas da cavidade oral.¹⁻¹² A disrupção da barreira mucosa tem um papel crucial. Outros fatores são a osteonecrose associada à radioterapia de tumores da cabeça e do pescoço e associada a bifosfonatos.¹³ Imunossupressão, diabetes e neoplasias podem contribuir para o desenvolvimento da doença.¹ Neste caso, admitimos como situação predisponente a má higiene oral e as cáries, associadas aos hábitos alcoólicos e tabágicos, e o papel relevante da corticoterapia (iniciada devido à PO) na progressão da piomiosite já em curso.

O envolvimento ganglionar é incomum na actinomicose. Habitualmente não ocorre disseminação linfática, embora os gânglios possam ser invadidos pelo processo.¹

No caso descrito o diagnóstico foi confirmado pela coloração Gram e pela cultura do pus aspirado por agulha de lesões abcedadas.

A pneumonia organizativa é uma entidade associada a sintomas respiratórios inespecíficos, infiltrados pulmonares bilaterais, frequentemente nodulares, caracterizados por aglomerados inflamatórios de tecido de granulação que preenchem os alvéolos e podem estender-se aos bronquíolos.^{14,15} Parece corresponder a um processo inespecífico e localizado de reparação de parênquima em resposta a insulto local ou à distância,¹⁴ secundário a diversas entidades clínicas, como doenças de tecido conectivo, infecciosas ou malignas, ou criptogénico (sem doença subjacen-

te). Foram descritos recentemente casos raros de PO associada a infeção por *actinomyces*.^{15,16}

Neste caso, verificou-se compromisso motor grave cervical com diparesia braquial, provavelmente devido à extensão das lesões dos músculos prevertebrais a nível das raízes nervosas. Concluímos, destacando a raridade do envolvimento plurirradicular^{1,17} e da PO no contexto da actinomicose. ■

Protecção de Seres Humanos e Animais: Os autores declaram que não foram realizadas experiências em seres humanos ou animais.

Direito à Privacidade e Consentimento Informado: Os autores declaram que nenhum dado que permita a identificação do doente aparece neste artigo.

Conflitos de Interesse: Os autores declaram a inexistência de conflitos de interesse na realização do presente trabalho.

Fontes de Financiamento: Não existiram fontes externas de financiamento para a realização deste artigo.

Correspondência: Renata Violante Silva - renata.vpa@gmail.com
Serviço de Medicina Interna, Centro Hospitalar Trás-os-Montes e Alto Douró, Hospital de Vila Real, Vila Real, Portugal.

Recebido: 21/07/2016

Aceite: 11/09/2016

REFERÊNCIAS

- Russo TA. Agents of actinomycosis. In: Mandell GL, Bennett JE, Dolin R, editors. Mandell, Douglas & Bennett's Principles and Practice of Infectious Diseases. 7th ed. Philadelphia: Churchill Livingstone Elsevier; 2010. p. 3209-19.
- Alamillos-Granados FJ, Dean-Ferrer A, Garcia-Lopez A et al. Actinomycotic ulcer of the oral mucosa: an unusual presentation of oral actinomycosis. Br J Oral Maxillofac Surg. 2000; 38:121-3.
- Pulverer G, Schutt-Gerowitt H, Schaal KP. Human cervicofacial actinomycoses: microbiological data for 1997 cases. Clin Infect Dis. 2003; 37: 490-7.
- Bennhoff DF. Actinomycosis: diagnostic and therapeutic considerations and review of 32 cases. Laryngoscope 1984; 94:1198-217
- Smego RA, Foglia G. Actinomycosis. Clin Infect Dis. 1998; 26 : 1255-61; quiz 62-3.
- Topazian RG, Golberg MH. Infecções maxilofaciais e orais. 3ª ed. São Paulo: Santos;1997.
- Park JK, Lee HK, Ha HK et al. Cervicofacial actinomycosis: CT and MR imaging findings in seven patients. AJNR Am J Neuroradiol. 2003; 24:331-3.
- Pauker S, Kopelman R. A rewarding pursuit of certainty. New Engl J Med. 1993; 329: 1103-07.
- Teixidor MC, Gimbernat JMT, López GG, Rosello MV. La punción aspiración con aguja fina (PAAF) en el diagnóstico de actinomicosis cervicofacial: estudio de 15 casos. Med Oral Patol Oral Cir Bucal. 2004; 9:464-70.
- Hall V, O'Neill GL, Magee JT, Duerden BI. Development of amplified 16S ribosomal DNA restriction analysis for identification of *Actinomyces* species and comparison with pyrolysis-mass spectrometry and conventional biochemical tests. J Clin Microbiol. 1999; 37: 2255-61.
- Sa'do B, Yoshiura K, Yuasa K, Aji Y, Kanda S, Oka M, et al. Multimodality imaging of cervicofacial actinomycosis. Oral Surg Oral Med Oral Pathol. 1993; 76: 772-82.
- Zietsch RP 3rd, Bothwell M. Actinomycosis: a potential complication of head and neck surgery. Am J Otolaryngol. 1999; 20: 260-2.
- Hansen T, Kunkel M, Springer F, Walter C, Weber A, Siegel E, et al. Actinomycosis of the jaws – histopathological study of 45 patients shows significant involvement in bisphosphonate-associated osteonecrosis and infected osteoradionecrosis. Virchows Arch. 2007; 451: 1009-17.
- Drakopanagiotakis F, Paschalaki K, Abu-Hijleh M, Aswad B, Karagianidis N, Kastanakis E, et al. Cryptogenic and secondary organizing pneumonia. Clinical presentation, radiographic findings, treatment response, and prognosis. Chest. 2011; 139: 893-900.
- Alfaro TM, Bernardo J, Garcia H, Alves F, Carvalho L, Caseiro Alves F, et al. Organizing pneumonia due to actinomycosis: na undescribed association. Respiration. 2011; 81: 433-6.
- Fujita Y, Motoyasu I, Horio Y, Ohkusu K, Kobayashi N. Pulmonary Actinomyces graevenitzii infection presenting as organizing pneumonia diagnosed by PCR analysis. J Med Microbiol. 2012; 61: 1156-8.
- Oruckaptan HH, Senmevsim O, Soylemezoglu F, Ozgen T. Cervical actinomycosis causing spinal cord compression and multilevel root failure: case report and review of the literature. Neurosurgery. 1998; 84: 937-40.